پاتولوژی

به نام آنکه جان را فکرت آموخت

گروه آموزشی دکتر امید پیرحاجی

Time-Ex

«سال ۱۴۰۴»

دفترچه D

تعداد سوالات: ۱۵۰

زمان پاسخگویی: ۲۰۰

تعداد صفحات: ۴۴ صفحه

مشخصات داوطلب: .....

نام و نام خانوادگی: .....

شماره کارت: .....

تذکرات مهم:

- برای هر سوال تنها یک گزینه را که در میان گزینه‌های ارایه شده صحیح‌ترین پاسخ ممکن است انتخاب نمایید. به هر پاسخ صحیح سه نمره مثبت و به هر پاسخ نادرست یک نمره منفی تعلق می‌گیرد. سوالات اخلاق پزشکی نمره منفی ندارد.
- قبل از شروع به پاسخگویی نوع دفترچه خود را (A، B، C و D) با نوع پاسخنامه تطبیق دهید. سپس تعداد صفحات، تعداد سوالات و کیفیت چاپ دفترچه خود را کنترل کرده، در صورت وجود هرگونه نقص و اشکال، مسئولان جلسه آزمون را مطلع نمایید.
- پس از پایان آزمون، نسبت به موارد فوق هیچگونه اعتراضی پذیرفته نخواهد شد.

هرگونه تکثیر این مجموعه سوالات بدون کسب مجوز رسمی از انتشارات دکتر امیدپیرحاجی ممنوع است.

دوره

۵۳

سرشناسه : پیرحاجی، امید، ۱۳۶۸ -

عنوان و نام پدیدآور : آزمون آزمایشی پاتولوژی ۱۴۰۴/ مولف امید پیرحاجی.

مشخصات نشر : تهران: انتشارات دکتر امید پیرحاجی، ۱۴۰۴.

مشخصات ظاهری : ۱۰۲ ص.: جدول، نمودار؛ ۲۲ × ۲۹ س‌م.

شابک : ۹۷۸-۶۲۲-۸۸۹۶۰-۸-۳

وضعیت فهرست نویسی : فیپا

موضوع : آسیب شناسی -- رئوس مطالب

Pathology -- Outlines, syllabi, etc

رده بندی کنگره : RC۶۴۸

رده بندی دیویی : ۶۱۶/۴

اطلاعات رکورد کتابشناسی : فیپا

آزمون آزمایشی پاتولوژی ۱۴۰۴

مولف: دکتر امید پیرحاجی

ناشر: دکتر امید پیرحاجی

چاپ: مجتمع چاپ و نشر پیشگامان

صفحه‌آرایی و طراحی جلد: آتوسا محمدی

نوبت و سال چاپ: اول ۱۴۰۴

شمارگان: ۱۰۰۰ جلد

قیمت: ۵۷۵ هزار تومان

شابک: ۹۷۸-۶۲۲-۸۸۹۶۰-۸-۳

۰۲۱-۶۶۴۰۶۱۷۰

۰۹۳۵۳۵۸۰۲۳۱

iranmedclub.com

iranmedclub_com

مرکز پخش:

تهران، میدان انقلاب، خیابان کارگر جنوبی، بعد از خیابان روانمهر، بن‌بست سرود، پلاک ۲، واحد همکف

تمام حقوق مادی و معنوی این اثر برای ناشر محفوظ است. مطابق قانون اقدام به کپی کتاب به هر شکل (از جمله کپی کاغذی یا انتشار در فضای مجازی) شرعاً حرام و قانوناً جرم محسوب شده و حق پیگیری و شکایت در دادگاه برای ناشر محفوظ است.

آزمون ۱

۱- آقای ۲۰ ساله با شکایت از عدم تعادل حین راه رفتن مراجعه کرده است. در تصویربرداری توده‌ای ۲ سانتی‌متری در مخچه گزارش شده است. در ارزیابی میکروسکوپی، صفحاتی از سلول‌های آناپلاستیک کوچک با سیتوپلاسم اندک و هسته پررنگ و ساختارهای روزت مشاهده می‌شود. محتمل‌ترین تشخیص کدام است؟

الف) لنفوم سلول B بزرگ منتشر

ب) اپاندیموم

ج) آستروسیتوم

د) مدولوبلاستوم

۲- در بیوپسی کلیه بیماری، افزایش ضخامت Concentric لایه لایه و پوست پیازی همراه با نکروز فیبرینوئید در جدار آرتریول مشاهده می‌شود. محتمل‌ترین تشخیص کدام است؟

الف) آنژیوسارکوم

ب) همانژیوم

ج) آرتریواسلکروز هیپرپلاستیک

د) آرتریواسکلروز هیالن

۳- خانم ۴۰ ساله‌ای با شکایت از بزرگی تیروئید به درمانگاه مراجعه کرده است. در بیوپسی از تیروئید، فولیکول‌های آتروفیک همراه با ارتشاح گسترده لنفوپلاسموسل با تشکیل مراکز زایا و افزایش بافت همبند بینابینی مشهود است. با توجه به محتمل‌ترین تشخیص، کدام یک از موارد زیر جزو عوارض محتمل در این بیمار است؟

الف) لنفوم غیرهوچکین

ب) فیبروز رتروپریتوئن

ج) آدنوم آدرنال

د) هیپرپاراتیروئیدی

۴- همه موارد زیر در ارزیابی میکروسکوپی بیمار مبتلا به آنمی مگالوبلاستیک قابل انتظار است به جز؟

الف) هیپوسلولاریته مغز استخوان

ب) متامیلوسیت‌های غول آسا در مغز استخوان

ج) نوتروفیل هیپرسگمانته در خون محیطی

د) پلاکت‌های بزرگ و بدشکل

۵- آقای ۴۵ ساله‌ای به علت نارسایی حاد کلیه تحت بیوپسی قرار می‌گیرد. در ارزیابی میکروسکوپ نوری، رسوب توده هیالن و ماکروفاژهای کف آلود همراه با افزایش ماتریکس مزانژیال و از بین رفتن مجاری مویرگی مشهود است. در بررسی با میکرسکوپ ایمنوفلورسانس، رسوب کمپلمان و IgM در نواحی اسکلروزه مشاهده می‌شود. محتمل‌ترین تشخیص کدام است؟

الف) MGN

ب) MPGN

ج) MCD

د) FSGS

۶- آقای ۶۰ ساله‌ای با شکایت از تنگی نفس مزمن مراجعه کرده است. در گرافی قفسه سینه پلاک‌های کلسفیه پلور و در سی تی اسکن ضایعات رتیکولار در نواحی تحتانی ریه گزارش شده است. در ارزیابی میکروسکوپی، میله‌های تسبیحی یا دوکی قهوه‌ای-طلایی با مرکز شفاف شبیه دمبل همراه با پلاک‌های پلورال از جنس کلاژن متراکم و کلسیم با حدود مشخص مشاهده می‌شود. محتمل‌ترین تشخیص کدام است؟

الف) مزوتلیوما

ب) سیلیکوز

ج) آزبستوز

د) فیبروز ایدیوپاتیک ریه

۷- آقای ۷۰ ساله‌ای با شکایت از سیری زودرس و کاهش وزن به درمانگاه مراجعه کرده است. در اندوسکوپی انجام شده جدار معده صاف و سفت شده و در بررسی میکروسکوپیک بیوپسی انجام شده، سلول‌های ناپیوسته با واکئول بزرگ موسینی که هسته را به سمت محیط فشرده همراه با واکنش دسموپلاستیک مشهود است. با توجه به محتمل‌ترین تشخیص، موتاسیون در کدام یک از ژن‌های زیر محتمل است؟

الف) APC

ب) CDH-1

ج) RET

د) KIT

۸- خانم ۵۵ ساله‌ای به دلیل توده‌ای در پستان راست ارجاع شده است. در ارزیابی میکروسکوپی توده، اتساع لبول‌های درگیر همراه با سلول‌های یک شکل با هسته گرد و یکنواخت به صورت دسته‌هایی با چسبندگی سست درون لبول‌ها و محدود به غشا پایه وجود دارد. شواهدی از کلسفیکاسیون وجود ندارد. محتمل‌ترین تشخیص کدام است؟

الف) کارسینوم مجرایی درجا

ب) کارسینوم لوبولی مهاجم

ج) بیماری پاژه

د) کارسینوم لوبولی درجا

۹- آقای ۶۰ ساله کشاورز با شکایت از ضایعه پوستی روی بینی مراجعه کرده است. در معاینه پاپول پیگمانته همراه با تلانژکتازی مشهود است. در ارزیابی میکروسکوپی، آشیانه‌هایی از سلول‌های بازولوئید با سیتوپلاسم اندک و هسته‌های هیپرکروماتیک کوچک در استرومای فیبروتیک همراه با نمای نردبانی هسته‌های سلولی مشهود است. محتمل‌ترین تشخیص کدام است؟

الف) BCC

ب) SCC

ج) کراتوز اکتینیک

د) خال دیس پلاستیک

۱۰- در ارزیابی میکروسکوپی از نمونه بیوپسی کبد خانم ۴۰ ساله مبتلا به هپاتیت، هپاتوسیت‌هایی با نمای گراند گلاس همراه با انکلزیون‌های سیتوپلاسمی ظریف دانه‌دار صورتی رنگ مشاهده می‌شود. محتمل‌ترین تشخیص کدام است؟

الف) هپاتیت A

ب) هپاتیت B

ج) هپاتیت C

د) هپاتیت D

۱۱- همه موارد زیر جهت افتراق همولیز داخل عروقی از همولیز خارج عروقی کمک کننده است به جز؟

الف) اسپلنومگالی

ب) کاهش سطح هاپتوگلوبین

ج) وجود سنگ‌های صفراوی غنی از بیلی روبین

د) هموسیدرین اوری

۱۲- خانم ۳۵ ساله‌ای با شکایت از دیسمنوره و درد لگنی مزمن مراجعه کرده است. در بررسی میکروسکوپی بیوپسی انجام شده آشیانه‌هایی از استرومای اندومتر و غدد در عمق میومتر همراه با هیپرتروفی میومتر مشهود است. محتمل‌ترین تشخیص کدام است؟

الف) اندومتریوز

ب) لیومیوسارکوم

ج) آدنومیوز

د) کارسینوم اندومتروئید

۱۳- همه موارد زیر جزو یافته‌های تشخیصی در لنفوم غیرهوچکین است به جز؟

الف) درگیری لنف نودهای محیطی

ب) گسترش قاعده مند از طریق مجاورت

ج) درگیری اکسترانودال

د) درگیری لنف نودهای مزانتریک و والدایر

۱۴- در ارزیابی میکروسکوپی بیوپسی بیضه پسر ۲ ساله‌ای، سلول‌های اپی تلیال کوتاه مکعبی و استوانه‌ای همراه با کیست‌های کوچک با نمای رتیکولار و ساختمان‌های شبیه گلومرول‌های اولیه مشهود است. محتمل‌ترین تشخیص کدام است؟

الف) کوریوکارسینوم

ب) کارسینوم امبریونیک

ج) تراتوم

د) تومور کیسه زرده

۱۵- حداقل چند ساعت پس از انفارکتوس میوکارد، مشاهده ادم، خونریزی و نکروز انعقادی در ارزیابی با میکروسکوپ نوری امکان‌پذیر است؟

الف) ۱ ساعت

ب) ۴ ساعت

ج) ۸ ساعت

د) ۱۲ ساعت

سوالات آزمون ۲

۱- خانم ۳۰ ساله‌ای با شکایت از اسهال مزمن از ۲ سال قبل به درمانگاه مراجعه کرده است. در بیوپسی انجام شده، ارتشاح اینترا اپی تلیال T Cell، افزایش پلاسماسل، ماست سل و ائوزینوفیل در ناحیه فوقانی لامینا پروپریا همراه با هیپرپلازی کریپت‌ها و آتروفی پرزها مشهود است. محتمل‌ترین تشخیص کدام است؟

الف) بیماری کرون

ب) سلیاک

ج) کولیت کلاژنی

د) آبتالیپوپروتئینمی

۲- در ارزیابی میکروسکوپی بیوپسی کبد خانم ۳۰ ساله که با زردی مراجعه کرده است، هپاتیت مرزی (Interface) با ارتشاح شدید پلاسماسل همراه با آرایش حلقوی هپاتوسیت‌ها در اطراف کانالیکول‌های متسع مشاهده می‌شود. محتمل‌ترین تشخیص کدام است؟

الف) هپاتیت C

ب) هپاتیت اتوایمیون

ج) سندرم ژیلبرت

د) استئاتوهپاتیت

۳- خانم ۵۵ ساله‌ای با شکایت از تورم منتشر اندام‌ها و صورت به درمانگاه مراجعه کرده است. پروتئین ادرار ۲۴ ساعته ۵ گرم و کراتینین سرم ۲/۵ است. بیمار تحت بیوپسی کلیه قرار گرفته و در میکروسکوپ نوری، افزایش ضخامت منتشر جدار مویرگی و رسوب ساب اپی تلیال با نمای Spike مشهود است. در بررسی با میکروسکوپ ایمنوفلورسانس، رسوب گرانولر IgG و C3 دیده می‌شود. با توجه به محتمل‌ترین تشخیص، آنتی‌بادی علیه کدام یک از موارد زیر در این بیمار محتمل است؟

الف) زنجیره آلفا ۵ کلاژن تیپ ۴

ب) ماتریکس مزانژیال بین گلومرولی

ج) گیرنده آنتی ژن فوسفولیپاز A2

د) سلول‌های اندوتلیال گلومرولی

۴- در بیوپسی از توده‌ای مغزی، صفحات منظم از سلول‌هایی با فعالیت میتوزی پایین و هسته کروی و کروماتین گرانولر همراه با هاله‌ای شفاف در سیتوپلاسم و شبکه‌ای ظریف از مویرگ‌های آناستوموز دهنده مشاهده می‌شود. با توجه به محتمل‌ترین تشخیص، همه اختلالات ژنتیکی زیر قابل انتظار است به جز؟

الف) موتاسیون BRAF

ب) موتاسیون TERT

ج) موتاسیون IDH

د) حذف کروموزومی 1p و 19q

۵- در ارزیابی میکروسکوپی کارسینوم پاپیلری تیروئید، همه یافته‌های تشخیصی زیر قابل انتظار است به جز؟

الف) ساختار کلسفیه متحدالمرکز در محور پاپیلاها

ب) هسته‌های سلولی حاوی کروماتین ظریف و پراکنده

ج) پاپیلاهای منشعب شونده با محور فیبروواسکولار مفروش با اپی تلیوم مکعبی تمایز یافته

د) آشیانه‌هایی متشکل از سلول‌های چند وجهی تا دوکی با رسوب آمیلوئید در استرومای مجاور

۶- آقایی ۷۰ ساله‌ای با شکایت از ضعف و بی حالی به درمانگاه مراجعه کرده است. در ازمایشات لوکوسیتوز ۵۵۰۰۰ با ارجحیت لنفوسیت و تست کومبس مستقیم مثبت گزارش شده است. در بررسی ایمنوفنوتیپ مارکرهای CD5 و CD20 مثبت است. با توجه به محتمل‌ترین تشخیص، مشاهده کدام یک از موارد زیر در اسمیر خون محیطی این بیمار قابل انتظار است؟

الف) Centrocytes

ب) Starry sky pattern

ج) Russell bodies

د) Smudge cells

۷- خانم ۲۰ ساله با سابقه سینوزیت مزمن با شکایت از زخم‌های مخاطی در دهان و بینی و ادم منتشر به درمانگاه مراجعه کرده است. سطح کراتینین سرم ۲/۲ میلی گرم / دسی لیتر و پروتئین ادرار ۸۰۰ میلی گرم / ۲۴ ساعت است. در ارزیابی میکروسکوپی از ضایعات، واسکولیت گرانولوماتوز نکروزان چند کانونی همراه با تکثیر فیبروبلاستی مشهود است. با توجه به محتمل‌ترین تشخیص، مثبت شدن کدام یک از موارد زیر در این بیمار محتمل است؟

الف) ANA

ب) PR3-ANCA

ج) MPO-ANCA

د) Phospholipase – A2

۸- در ارزیابی میکروسکوپی از نمونه استخوان بیماری، نمای موزاییکی در استخوان لاملار مشهود است. محتمل‌ترین تشخیص کدام است؟

الف) هیپرپاراتیروئیدی

ب) استئوپروز

ج) بیماری پاژه

د) استئوئید استئوما

۹- خانم ۶۰ ساله‌ای با شکایت از ضایعات سفید رنگ در ناحیه وولو مراجعه کرده است. در بررسی میکروسکوپی نمونه بیوپسی، از بین رفتن فرورفتگی‌های اپیدرم همراه با ارتشاح نواری سلول‌های تک هسته‌ای در عمق درم و ناحیه بدون سلول و فیبروز در درم سطحی مشاهده می‌شود. محتمل‌ترین تشخیص کدام است؟

الف) عفونت کاندیدیایی

ب) کارسینوم سلول سنگفرشی

ج) لیکن اسکلروز

د) بیماری پاژه خارج پستانی

۱۰- باقی ماندن هسته سلولی در لایه شاخی اپی تلیوم سنگفرشی مطرح کننده کدام یک از یافته‌های میکروسکوپی در بیوپسی از پوست است؟

الف) دیس کراتوز

ب) هیپرکراتوز

ج) پاراکراتوز

د) آکانتوز

۱۱- همه موارد زیر جزو یافته‌های تشخیصی در ارزیابی میکروسکوپی الیگودندروگلیوم مغزی است به جز؟

الف) فعالیت میتوزی فراوان

ب) شبکه ظریف از مویرگ‌های آناستوموز دهنده

ج) کانون‌های کلسیفیکاسیون

د) کروماتین ظریف احاطه شده با هاله شفاف سیتوپلاسمی

۱۲- در ارزیابی میکروسکوپی بیوپسی از توده پستان خانم ۴۵ ساله، توبول‌های خوب شکل گرفته با هسته سلولی درجه پایین مشاهده می‌شود. بررسی رسپتورهای سلولی مطرح کننده ER Postive و HER2 Negative است. محتمل‌ترین تشخیص کدام است؟

الف) کارسینوم مدولاری

ب) کارسینوم کولوئید

ج) کارسینوم التهابی

د) کارسینوم توبولی

۱۳- کدام یک از تومور مارکرهای زیر با حجم توده بیضه مرتبط است؟

الف) LDH

ب) CEA

ج) AFP

د) HCG

۱۴- در ارزیابی میکروسکوپی بیوپسی ریه آقای ۶۰ ساله سیگاری، تجمع تعداد زیادی ماکروفاژ حاوی پیگمان قهوه‌ای در اطراف برونشیول‌ها همراه با افزایش ضخامت سپتوم‌های آلوئولی و ارتشاح لنفوسیتی مشهود است. محتمل‌ترین تشخیص کدام است؟

الف) سارکوئیدوز

ب) پنومونی بینابینی دسکواموتیو

ج) سندرم گودپاسچر

د) پنومونیت افزایش حساسیتی

۱۵- خانم ۳۰ ساله‌ای به دلیل پان سیتوپنی ارجاع شده است. در ارزیابی میکروسکوپی لام خون محیطی، گلبول‌های قرمز قطره اشکی همراه با پیش سازهای نابالغ گرانولوسیتی و اریتروسیتی مشاهده می‌شود. محتمل‌ترین تشخیص کدام است؟

الف) پلی سیتمی ورا

ب) لنفوم هوچکین

ج) آنمی میلوفتیزیک

د) آنمی پرنشیوز

سوالات آزمون ۳

۱- **بروز نکروز و خونریزی در کدام یک از تومورهای مغزی زیر بیشتر است؟**

الف) آستروسیتوم درجه ۲

ب) گلیوبلاستوم با IDH طبیعی

ج) الیگودندروگلیوم خوب تمایز یافته

د) آستروسیتوم پیلوسیتی

۲- **آقای ۶۰ ساله‌ای به دلیل خونریزی گوارشی تحت کولونوسکوپی قرار گرفته و ضایعات ندولار ساب موکوزال متعدد گزارش شده است. در ارزیابی میکروسکوپی، سلول‌هایی کمی بزرگتر از لنفوسیت‌های طبیعی با هسته‌های نامنظم و هسته‌های نامشخص و سیتوپلاسم اندک و فقدان ژرمینال سنتر مشهود است. در ارزیابی ایمنوفنوتیپ، CD5 و CD20 مثبت و CD23 منفی است. با توجه به محتمل‌ترین تشخیص، کدام یک از ترانسلوکاسیون‌های ژنتیکی در این بیمار محتمل است؟**

الف) ۸ و ۱۱

ب) ۱۱ و ۱۴

ج) ۱۴ و ۱۸

د) ۹ و ۲۳

۳- **آقای ۵۰ ساله‌ای با تشخیص انفارکتوس میوکارد فوت می‌کند. در ارزیابی میکروسکوپی اتوپسی که ۱۵ ساعت پس از انفارکتوس انجام شده، همه تغییرات پاتولوژیک زیر قابل انتظار است به جز؟**

الف) ایجاد بافت گرانولاسیون

ب) هیپرائوزینوفیلی میوسیت ها

ج) نکروز حاشیه‌ای نوارهای انقباضی

د) پیکنوز هسته‌ای و شروع ارتشاح نوتروفیلی

۴- **کدام یک از موارد زیر جزو یافته‌های تشخیصی در نفریت لوپوسی کلاس ۵ است؟**

الف) رسوب ساب اپی تلیال کمپلکس ایمنی

ب) افزایش ضخامت حلقوی شکل در جدار مویرگ ها

ج) پرولیفراسیون سلول‌های اندوتلیال همراه با تشکیل هلال

د) اسکلروز منتشر گلومرولی

۵- خانم ۴۵ ساله‌ای با شکایت از زردی به درمانگاه مراجعه کرده است. در آزمایشات سطح بیلی روبین مستقیم و آلکالن فسفاتاز افزایش یافته و AMA مثبت است. در بیوپسی از کبد تخریب پج مجاری صفراوی بین لوبولی با ارتشاح لنفوپلاسماسل همراه با واکنش داکتولی مشهود است. با توجه به محتمل‌ترین تشخیص، همراهی کدام یک از بیماری‌های زیر محتمل‌تر است؟

الف) سندرم شوگرن

ب) کولیت اولسرو

ج) تیروئیدیت ریدل

د) پانکراتیت اتوایمیون

۶- همه موارد زیر جزو یافته‌های تشخیصی در فاز Remodeling راه هوایی بیماری آسم است به جز؟

الف) متاپلازی گابلت سل

ب) کاهش عروق زیر مخاطی

ج) هیپرتروفی عضلات صاف برونش

د) فیبروز زیر غشا پایه

۷- همه یافته‌های پاتولوژیک زیر در نفروپاتی دیابتی قابل انتظار است به جز؟

الف) نازک شدن منتشر غشای پایه

ب) پاپیلیت نکروزان

ج) اسکلروز منتشر مزانشیال

د) گلومرولواسکلروز ندولار

۸- خانم ۶۵ ساله‌ای به دلیل توده تخمدان ارجاع شده است. در ارزیابی میکروسوپی توده، سلول‌هایی مکعبی و سلول‌هایی دوکی شکل پر از چربی همراه با ساختارهای مشابه فولیکول تخمدان (Call exner bodies) مشاهده می‌شود. با توجه به محتمل‌ترین تشخیص، کدام یک از موارد زیر در ارتباط با این بیماری صحیح است؟

الف) از نظر هورمونی غیرفعال است

ب) با بروز صفات مردانه همراهی دارد

ج) موجب آسیت و هیدروتوراکس می‌شود

د) با افزایش سطح استروژن همراهی دارد

۹- در ارزیابی میکروسکوپی از توده پوستی، هیپرپلازی اپی درم همراه با واکئوله شدن سلول‌های سطحی اپی درم و هاله رنگ پریده اطراف هسته و گرانول‌های کراتوهیالین برجسته مشاهده می‌شود. محتمل‌ترین تشخیص کدام است؟

الف) زگیل پوستی

ب) پمفیگوس وولگاریس

ج) لیکن سیمپلکس مزمن

د) لیکن پلان

۱۰- آقای ۳۰ ساله‌ای با شکایت از درد شکم مراجعه کرده و در سونوگرافی داپلر، ترومبوز ورید هپاتیک گزارش شده است. در ارزیابی آزمایشگاهی هموگلوبین ۸ میلی گرم / دسی لیتر و LDH معادل ۹۹۰ است. در ایمنوفنوتیپ انجام شده، فقدان CD55 و CD59 گزارش شده است. محتمل‌ترین تشخیص کدام است؟

الف) آنمی همولیتیک اتوایمیون

ب) هموگلوبین اوری شبانه ناگهانی

ج) آنمی همولیتیک میکروآنژیوپاتیک

د) آنمی فانکونی

۱۱- همه موارد زیر جزو یافته‌های میکروسکوپی در کریپتورکیدیسم است به جز؟

الف) برجسته شدن سلول‌های لایدیگ

ب) نازک شدن غشای پایه

ج) افزایش استرومای بینابینی

د) کاهش اسپرماتوگونی ها

۱۲- در ارزیابی میکروسکوپی از توده پانکراس آقای ۴۰ ساله، بافت چربی نکروتیک و هموراژیک احاطه شده با بافت گرانولاسیون و فیبروبلاست‌ها و بدون پوشش اپی تلیال مشاهده می‌شود. محتمل‌ترین تشخیص کدام است؟

الف) سیست آدنوم سروزی پانکراس

ب) نئوپلاسم موسینی پاپیلری داخل پانکراس

ج) کیست کاذب پانکراس

د) آدنوکارسینوم پانکراس

۱۳- خانم ۵۵ ساله‌ای با شکایت از ضایعه پوست در صورت به درمانگاه مراجعه کرده است. در معاینه پلاک ۸ میلی متری به رنگ قهوه‌ای و با سطحی خشن مشهود است. در ارزیابی میکروسکوپی، هیپرکراتوز، پاراکراتوز، آتیپی سلول‌های لایه بازال اپی درم و الیاف الاستیک ضخیم آبی - خاکستری در درم مشاهده می‌شود. محتمل‌ترین تشخیص کدام است؟

الف) کراتوز اکتینیک

ب) لیکن پلان

ج) BCC

د) کراتوز سبوریک

۱۴- در ارزیابی میکروسکوپی توده استخوان تیبیا، ترابکول‌های استخوانی با اتصال منظم که توسط استئوبلاست‌ها احاطه شده و در بافت همبند شل حاوی مویرگ‌های متسع قرار گرفته مشهود است. در گرافی تشکیل استخوان واکنشی گزارش شده است. محتمل‌ترین تشخیص کدام است؟

الف) یوئینگ سارکوم

ب) استئوبلاستوما

ج) استئوئید استئوما

د) انکندروم

۱۵- آقای ۳۰ ساله‌ای با شکایت از درد شکم و اسهال مزمن به درمانگاه مراجعه کرده است. در معاینه دو فیستول پری آنال مشاهده می‌شود. در ارزیابی تصویربرداری افزایش ضخامت جدار روده همراه با گسترش چربی مزانتریک به اطراف و از بین رفتن چین‌های مخاطی با سالم بودن مخاط بینابینی مشهود است. در ارزیابی میکرسکوپی، ارتشاح خوشه‌ای نوتروفیل‌ها درون کریپت همراه با متاپلازی سلول پانت و به هم ریختگی ساختار مخاطی و التهاب گرانولوماتوز مشهود است. محتمل‌ترین تشخیص کدام است؟

الف) بیماری کرون

ب) پولیپ هیپرپلاستیک

ج) کولیت میکروسکوپی

د) کولیت اولسرو

سوالات آزمون ۴

۱- دختر ٤ ساله‌ای را با شکایت از خونریزی گوارشی به درمانگاه آورده شده است. در ارزیابی پاتولوژیک از توده رکتوم، توده‌ی پایه‌دار با سطح قرمز و مسطح حاوی فضاهای کیستیک دیده می‌شود. در ارزیابی میکروسکوپی غدد متسع مملو از موسین و بقایای سلول‌های التهابی مشهود است. محتمل‌ترین تشخیص کدام است؟

الف) Cowden syndrome

ب) Peutz – Jeghers syndrome

ج) Juvenile Polyposis

د) Hamartomatous polyposis

۲- همه یافته‌های پاتولوژیک زیر در ارزیابی میکروسکوپی توده استخوان، مطرح کننده استئوسارکوم است به جز؟

الف) تشکیل استخوان مینرالیزه

ب) تشکیل ماتریکس استئوئیدی

ج) فعالیت میتوزی Tripolar

د) صفحات سلولی گرد و کوچک با سیتوپلاسم روشن

۳- خانم ۳۰ ساله‌ای با شکایت از ضایعات پوستی خارش دار در اطراف آرنج و مچ دست به درمانگاه مراجعه کرده است. در معاینه پلاک‌های چندوجهی خارش دار ارغوانی رنگ وجود دارد. در ارزیابی میکروسکوپی، ارتشاح نواری و متراکم لنفوسیتی و نمای دنده اره‌ای در محل اتصال درم و اپی درم و سلول‌های بدون هسته و نکروتیک بازال در داخل درم پاپیلری مشهود است. محتمل‌ترین تشخیص کدام است؟

الف) پسوریازیس

ب) پمفیگوس فولیاسه

ج) درماتیت هرپتی فرم

د) لیکن پلان

٤- خانم ٤٠ ساله‌ای به دلیل توده پستان چپ مراجعه کرده است. در بیوپسی انجام شده، ندول‌های پیازی شکل همراه با ساختارهای برگ مانند احاطه شده با سلول‌های اپی تلیال درون یک استرومای هیپرسلولار مشهود است. محتمل‌ترین تشخیص کدام است؟

الف) پاپیلوم اینترداکتال

ب) تومور فیلیدوس

ج) فیبروآدنوم

د) آدنوم اسکلروزینگ

۵- در ارزیابی میکروسکوپی بیوپسی از پروستات آقای ٦٥ ساله، پرولیفراسیون نواحی غددی با ایجاد چین‌های پاپیلری و استرومای فیبروماسکولار مشاهده می‌شود. غدد هیپرپلاستیک با سلول‌های اپی تلیال بلند استوانه‌ای و یک لایه سلول قاعده‌ای محیطی احاطه شده است. محتمل‌ترین تشخیص کدام است؟

الف) هیپرپلازی خوش خیم پروستات

ب) آدنوکارسینوم پروستات

ج) آدنوکارسینوم متاستاتیک به پروستات

د) تومور سروزی موسینی پروستات

٦- خانم ٤٥ ساله‌ای با شکایت از ضعف و بی‌حالی به درمانگاه مراجعه کرده است. در معاینه اسپلنومگالی و آنمی خفیف دارد. در آزمایشات تست کومبس مستقیم مثبت و سطح IgG افزایش یافته است. در ارزیابی لام خون محیطی، اسفروسیت‌های متعدد همراه با افزایش رتیکولوسیت مشاهده می‌شود. همه موارد زیر جزو تشخیص افتراقی‌های مطرح در این بیمار است به جز؟

الف) لوپوس

ب) مصرف پنی سیلین

ج) CLL

د) مونونوکلئوز عفونی

۷- همه یافته‌های زیر مطرح کننده مول هیداتی فرم کامل است به جز؟

الف) ادم در تمام پرزهای کوریونی

ب) پرولیفراسیون منتشر فیبروبلاستی

ج) کاریوتیپ تریپلوئید

د) افزایش شدید HCG سرمی و بافتی

۸- در بیوپسی از تیروئید آقای ٤٠ ساله با علایم تیروتوکسیکوز، هیپرتروفی و هیپرپلازی منتشر و قرینه سلول‌های پوششی فولیکول‌ها و ارتشاح T Cell همراه با سلول‌های استوانه‌ای با ایجاد ساختار پاپیلاری بدون محور فیبرواسکولار دیده می‌شود. محتمل‌ترین تشخیص کدام است؟

الف) بیماری گریوز

ب) گواتر مولتی ندولر

ج) آدنوم توکسیک

د) تیروئیدیت دکرون

۹- خانم ۴۰ ساله مورد شناخته شده عفونت ایدز با شکایت از ضایعات پوستی به درمانگاه مراجعه کرده است. در معاینه پلاک و ندول‌های ارغوانی رنگ بر روی ساق پا مشاهده می‌شود. در بیوپسی انجام شده، مجاری عروقی کنگره دار و متسع که توسط سلول‌های دوکی چاق احاطه شده همراه با RBCهای خارج از عروق و ماکروفاژهای مملو از هموسیدرین مشهود است. محتمل‌ترین تشخیص کدام است؟

الف) آنژیوسارکوم

ب) آنژیوماتوز باسیلری

ج) سارکوم کاپوزی

د) گرانولوم پیوژنیک

۱۰- در ارزیابی میکروسکوپی بیوپسی از لوب تحتانی ریه خانم ۴۰ ساله که با تنگی نفس مزمن مراجعه کرده، فیبروز بینابینی تکه‌ای همراه با کانون‌های فیبروبلاستی و فضاهای کیستیک پوشیده شده با پنوموسیت تیپ ۲ مشاهده می‌شود. محتمل‌ترین تشخیص کدام است؟

الف) مزوتلیوما

ب) سارکوئیدوز

ج) آلوئولیت فیبروزان کریپتوژنیک

د) پنوموکونیوز عارضه دار

۱۱- در بیوپسی از توده کبد خانم ۴۰ ساله ای، اسکار مرکزی فرورفته ستاره‌ای شکل سفید خاکستری حاوی عروق بزرگ غیرطبیعی، نواحی فیبروز و هیپرپلازی و واکنش داکتولی مشهود است. محتمل‌ترین تشخیص کدام است؟

الف) Hepatocellular adenoma

ب) Focal nodular hyperplasia

ج) Hepatic hemangiomas

د) Nutmeg liver

۱۲- در بیوپسی از توده مغزی خانم ۱۸ ساله واقع در بطن چهارم، سلول‌هایی با هسته‌های منظم گرد تا بیضی در اطراف عروق با ایجاد یک ناحیه بینابینی حاوی زوائد ظریف همراه با ساختارهای طویل با گسترش زواید بلند به درون مجرا مشاهده می‌شود. محتمل‌ترین تشخیص کدام است؟

الف) الیگودندروگلیوم

ب) اپاندیموم

ج) مدولوبلاستوم

د) مننژیوم

۱۳- همه یافته‌های میکروسکوپی زیر مطرح کننده هیپرپلازی فولیکولی در بیمار مبتلا به روماتوئید آرتریت است به جز؟

الف) از بین رفتن ساختار لنف نود

ب) تفاوت اندازه و شکل مراکز زایا

ج) فعالیت فاگوسیتی و میتوزی مشخص در مراکز زایا

د) وجود لنفوسیت‌های با سایز و شکل متفاوت در مراکز زایا

۱۴- خانم ۶۰ ساله‌ای با شکایت از ضعف و خستگی و اسپاسم عضلانی مراجعه کرده است. در معاینه فشار خون ۱۷۰/۱۱۰ میلی متر جیوه و سطح پتاسیم سرم ۳ میلی گرم / دسی لیتر است. در سی تی اسکن از شکم توده ۲ سانتی‌متری در آدرنال گزارش شده است. با توجه به محتمل‌ترین تشخیص، کدام یک از موارد زیر جزو یافته‌های قابل انتظار در ارزیابی میکروسکوپیک توده است؟

الف) رشته‌های حد واسط کراتین با نمای بازوفیلی کمرنگ

ب) پراکنده شدن سلول‌های کورتیکال درون بافت همبند همراه با ارتشاح لنفاوی

ج) سلول‌های فشرده ائوزینوفیلیک خالی از لیپید

د) سلول‌های کورتیکال مملو از لیپید و مشابه زونا فاسیکولاتا

۱۵- آقای ۲۰ ساله‌ای به دلیل توده کلیوی ارجاع شده است. در سی تی اسکن توده‌ای ۲ سانتی‌متری با حاشیه مشخص همراه با اسکار مرکزی ستاره‌ای شکل گزارش شده است. در ارزیابی میکروسکوپی بیوپسی انجام شده افزایش تعداد میتوکندری سلول‌ها همراه با سیتوپلاسم ظریف گرانولر ائوزینوفیلیک مشاهده می‌شود. محتمل‌ترین تشخیص کدام است؟

الف) کارسینوم سلول کلیوی

ب) آنژیومیولیپوم

ج) کارسینوم کروموفوب

د) انکوسیتوم

سوالات آزمون ۵

۱- خانم ۳۰ ساله‌ای به دلیل رنگ پریدگی و ضعف و بی حالی به درمانگاه مراجعه کرده است. در معاینه اسپلنومگالی و لنف آدنوپاتی ندارد. در آزمایشات پان سیتوپنی و در ارزیابی مغز استخوان، جایگزینی بافت چربی با سلول‌های خونساز مشهود است. با توجه به محتمل‌ترین تشخیص، کدام یک از اختلالات زیر در این بیمار محتمل است؟

الف) موتاسیون ژن PIGA

ب) نقص در پروتئین انکرین

ج) نقص در تلومراز

د) آنتی‌بادی علیه سلول‌های پریتال معده

۲- خانم ٦٥ ساله‌ای با شکایت از ضایعات پوستی در بازو به درمانگاه مراجعه کرده است. بیمار سابقه ماستکتومی به دلیل کنسر پستان را یک سال قبل می‌دهد. در معاینه ضایعات ندولار قرمز رنگ با حدود مشخص دیده می‌شود. در بیوپسی انجام شده، سلول‌های اندوتلیال چاق با آتیپی هسته‌ای و ایجاد ساختارهای مشابه عروق دیده می‌شود. در رنگ آمیزی ایمنوهیستوشیمی، CD31 و ERG مثبت است. محتمل‌ترین تشخیص کدام است؟

الف) آنژیوسارکوم

ب) کیستیک هیگروما

ج) همانژیوم کاورنوس

د) تومور گلوموس

۳- در ارزیابی میکروسکوپی توده تیروئیدی با رشد سریع و دست اندازی به بافت‌های اطراف، سلول‌های آناپلاستیک بزرگ و دوکی شکل همراه با پلئومورفیسم هسته‌ای مشاهده می‌شود. محتمل‌ترین تشخیص کدام است؟

الف) کارسینوم پاپیلری

ب) کارسینوم فولیکولار

ج) کارسینوم مدولاری

د) کارسینوم آناپلاستیک

٤- در ارزیابی میکروسکوپی توده استخوانی خانم ۷۰ ساله ای، سلول‌های غول آسای بیزار با پلئومورفیسم و میتوز فراوان همراه با کلسفیکاسیون پچی، نکروز مرکزی و فضاهای کیستیک مشهود است. با توجه به محتمل‌ترین تشخیص، کدام یک از موتاسیون‌های ژنتیکی زیر در این بیمار محتمل است؟

الف) RB

ب) بیان بیش از حد RANKL

ج) IDH 1

د) TP53

۵- کودک ۸ ساله‌ای را با شکایت از تشنج مقاوم به درمان به درمانگاه آورده اند. در تصویربرداری توده‌ای در بخش سطحی لوب تمپورال گزارش شده است. در بیوپسی انجام شده، سلول‌های نورونی گرد کوچک به صورت ستونی اطراف یک هسته مرکزی متشکل از زوائد مشاهده می‌شود. با توجه به محتمل‌ترین تشخیص، مثبت شدن کدام یک از مارکرهای زیر در این بیمار محتمل است؟

الف) سیناپتوفیزین

ب) Inhibin A

ج) ایزوسیترات دهیدروژناز

د) LDH

۶- همه موارد زیر در ارتباط با آدنوم هپاتوسلولار صحیح است به جز؟

الف) مصرف OCP عامل خطر بیماری است

ب) موتاسیون بتا کاتنین با افزایش خطر بدخیمی همراهی دارد

ج) در نمای میکروسکوپی، طناب‌هایی از هپاتوسیت وجود داشته که با عروق شریانی تغذیه می‌شوند

د) تعداد زیاد نواحی پورت شاه علامت تشخیصی است

۷- در بررسی میکروسکوپی نمونه بیوپسی کلیه دختر ۱۲ ساله ای، فیبروز بینابینی ناهمگن و ارتشاح لنفوپلاسماسل همراه با توبول‌های متسع حاوی کست کلوئید PAS مثبت به رنگ صورتی مشاهده می‌شود. با توجه به محتمل‌ترین تشخیص، شایع‌ترین علت بروز این بیماری کدام است؟

الف) سابقه رادیاسیون شکم و لگن

ب) ریفلاکس نفروپاتی

ج) بیماری التهابی روده

د) هیپرتانسیون اسنشیال

۸- پسر ۱۰ ساله‌ای را با شکایت از خونریزی گوارشی به درمانگاه آورده اند. در کولونوسکوپی پولیپ‌های متعدد مشاهده و بیوپسی گرفته شده است. در ارزیابی میکروسکوپی تجمع نامنظمی از سلول‌های مچور مشاهده می‌شود. بیمار سابقه لیپوم پوستی و گانگلیو نوروم مغزی را داشته است. در ارزیابی ژنتیکی، موتاسیون PTEN مثبت است. محتمل‌ترین تشخیص کدام است؟

الف) سندرم تورکوت

ب) سندرم کودن

ج) سندرم گاردنر

د) سندرم پوتز جگرز

۹- خانم ۲۵ ساله‌ای به دلیل توده پستان ارجاع شده است. در معاینه توده منفرد و متحرک با حدود مشخص مشهود است. در ارزیابی میکروسکوپی بیوپسی انجام شده ساختار غددی دراز و شکاف مانند (Slit like) در استرومای فیبرومیگزوئید مشاهده می‌شود. شواهدی از فعالیت میتوزی وجود ندارد. محتمل‌ترین تشخیص کدام است؟

الف) تومور فیلیدوس

ب) آدنوزیس

ج) فیبرآدنوم

د) آدنوم اسکلروزینگ

۱۰- همه یافته‌های میکروسکوپی زیر در بیوپسی پوست از بیمار مبتلا به اریتم مولتی فرم قابل انتظار است به جز؟

الف) آپوپتوز کراتینوسیت‌های لایه بازال اپی درم

ب) درماتیت حد مرزی

ج) ارتشاح لنفوسیتی اطراف عروق سطحی

د) تجمعات کوچک نوتروفیلی در اپی درم سطحی

۱۱- آقای ۵۰ ساله‌ای به دلیل توده بیضه راست ارجاع شده است. در نمای ماکروسکوپی، تومور نرم سفید - خاکستری با نواحی نکروتیک ولی بدون خونریزی مشاهده می‌شود. در نمای میکروسکوپی، سلول‌های بزرگ یک شکل با حدود مشخص، سیتوپلاسم شفاف و غنی از گلیکوژن و هسته گرد با هستک برجسته که توسط بافت فیبروز جدا شده اند همراه با ارتشاح لنفوسیتی مشاهده می‌شود. محتمل‌ترین تشخیص کدام است؟

الف) تومور اسپروماتوسیتیک

ب) کارسینوم امبریونیک

ج) تراتوم

د) سمینوم

۱۲- در ارزیابی میکروسکوپی توده تخمدان خانم ۵۵ ساله، غدد لوله‌ای در داخل فضاهای کیستی مشاهده می‌شود. بیمار سابقه اندومتریوز را ذکر می‌کند و در ارزیابی ژنتیکی، موتاسیون ژن PTEN گزارش شده است. محتمل‌ترین تشخیص کدام است؟

الف) تومور اندومتروئید

ب) کارسینوم سروز درجه بالا

ج) کارسینوم سلول روشن

د) تراتوم بدخیم نابالغ

۱۳- آقای ۳۰ ساله مورد شناخته شده لوسمی و تحت شیمی درمانی، به علت سینوزیت شدید بستری شده است. در ارزیابی میکروسکوپی بیوپسی سینوس، هایف بدون سپتوم و با زاویه عمودی همراه با تهاجم به جدار عروق و بافت‌های نکروتیک مشاهده می‌شود. محتمل‌ترین عامل بروز سینوزیت عفونی در این بیمار کدام است؟

الف) موکورمایکوز

ب) آسپرژیلوس

ج) کریپتوکوک

د) کاندیدا

۱۴- آقای ۶۰ ساله‌ای با شکایت از توده گردنی به درمانگاه مراجعه کرده است. در معاینه لنف آدنوپاتی آگزیلاری دارد. در بیوپسی از لنف نود، سلول‌های لنفوئیدی بزرگ با کروماتین پراکنده و چندین هستک مشخص مشاهده می‌شود. در ارزیابی ژنتیکی، موتاسیون BCL2 و BCL6 و در ایمنوفنوتیپ، CD10 و CD20 مثبت است. محتمل‌ترین تشخیص کدام است؟

الف) لنفوم بورکیت

ب) لنفوم هوچکین

ج) لنفوم منتشر سلول B بزرگ

د) لوسمی لنفوبلاستیک حاد

۱۵- آقای ۶۵ ساله‌ای با تشخیص انفارکتوس میوکارد در CCU بستری شده است. ۴ روز پس از بستری بیمار دچار درد شدید قفسه سینه می‌شود. کدام یک از بیومارکرهای زیر جهت ارزیابی از نظر بروز انفارکتوس میوکارد مجدد ارزش تشخیصی بیشتری دارد؟

الف) تروپونین قلبی I

ب) CK-MB

ج) تروپونین قلبی T

د) CPK

سوالات آزمون ۶

۱- خانم ۳۵ ساله‌ای با درد شدید و بزرگی تیروئید به درمانگاه مراجعه کرده است. در آزمایشات لوکوسیتوز، افزایش ESR، افزایش تیروگلوبین سرم و کاهش جذب در اسکن رادیواکتیو دارد. بیمار سابقه عفونت ویروسی طی یک هفته گذشته را ذکر می‌کند. با توجه به محتمل‌ترین تشخیص، همه یافته‌های زیر در ارزیابی پاتولوژیک قابل انتظار است به جز؟

الف) واکنش گرانولوماتوز همراه با سلول‌های غول آسا

ب) ساختارهای مشابه پاپیلا همراه با محور فیبروواسکولار

ج) ارتشاح نوتروفیلی در بافت همبند اطراف

د) تخریب فولیکول‌های تیروئید همراه با نشت کولوئید

۲- افزایش متناوب همراه با دوره‌های طبیعی ترانس آمینازهای کبدی مشخصه کدام یک از هپاتیت‌های زیر است؟

الف) هپاتیت B

ب)هپاتیت C

ج) هپاتیت E

د) هپاتیت A

۳- آقای ۴۵ ساله مورد شناخته شده عفونت ایدز به دلیل ضایعات پاپولوندولار خونریزی دهنده ارجاع شده است. در بیوپسی از ضایعات پرولیفراسیون مویرگ‌های مفروش با سلول‌های اندوتلیال اپی تلوئید برجسته همراه با آتیپی هسته‌ای و ارتشاح نوتروفیلی و تجمعات گرانولر متمایل به ارغوانی مشاهده می‌شود. با توجه به محتمل‌ترین تشخیص، عامل ایجاد کننده بیماری کدام است؟

الف) بارتونلا

ب) هرپس ویروس تیپ ۸

ج) هرپس ویروس تیپ ۶

د) سایتومگالوویروس

۴- در ارزیابی پاتولوژیک نمونه بیوپسی از توده کلیوی، در نمای ماکروسکوپی توده‌ای ۵ سانتی‌متری با سطح مقطع زرد رنگ همراه با نواحی نکروز و خونریزی و در نمای میکروسکوپی، سلول‌های با سیتوپلاسم شفاف و واکئوله در استرومای اندک و پرعروق همراه با ندول‌های اقماری در پارانشیم مجاور مشاهده می‌شود. محتمل‌ترین تشخیص کدام است؟

الف) کارسینوم پاپیلری

ب) انکوسیتوم

ج) کارسینوم کروموفوب

د) کارسینوم سلول روشن

۵- خانم ۴۰ ساله مورد شناخته شده بیماری ایدز با شکایت از سرفه خلط دار و تب مراجعه کرده است. در ارزیابی میکروسکوپی بیوپسی انجام شده، اگزودای صورتی کف آلود داخل آلوئولی همراه با کیست‌های کوچک و گرد شبیه فنجان مشاهده می‌شود. محتمل‌ترین تشخیص کدام است؟

الف) عفونت CMV

ب) عفونت آسپرژیلوس

ج) عفونت پنوموسیستیس کارینی

د) عفونت مایکوباکتریوم آویوم

۶- مهم‌ترین عامل تعیین کننده پیش آگهی در کنسر مثانه کدام است؟

الف) وسعت تهاجم و گسترش

ب) درجه بندی هیستولوژیک توده

ج) محل قرار گیری توده

د) سایز توده

۷- پسر ۱۰ ساله‌ای را با شکایت از درد و توده شکمی به درمانگاه آورده اند. در ارزیابی میکروسکوپی از توده، سلول‌های تومورال یک دست حاوی ۲ تا ۵ هستک واضح همراه با میتوز و آپوپتوز فراوان و نمای Starry sky مشهود است. در ارزیابی ژنتیکی، موتاسیون myc و ترانسلوکاسیون ۸ و ۱۴ گزارش شده است. محتمل‌ترین تشخیص کدام است؟

الف) لنفوم بورکیت

ب) لنفوم فولیکولار

ج) لنفوم مارژینال زون اکسترانودال

د) لوسمی حاد لنفوبلاستیک

۸- خانم ۴۰ ساله‌ای با شکایت از ضایعات تاولی در پوست صورت و مخاط دهان مراجعه کرده است. در ارزیابی میکروسکوپی ضایعات، از بین رفتن اتصالات بین سلولی در لایه سوپرابازال و در ارزیابی ایمنوفلورسانس، رسوب یکنواخت IgG در طول غشای سلولی کراتینوسیت‌ها با نمای تور ماهیگیری مشهود است. محتمل‌ترین تشخیص کدام است؟

الف) بولوس پمفیگوئید

ب) درماتیت هرپتی فرم

ج) پمفیگوس وولگاریس

د) پمفیگوس فولیاسه

۹- آقای ٦٥ ساله‌ای با شکایت از سیری زودرس و کاهش وزن به درمانگاه مراجعه کرده است. در اندوسکوپی انجام شده توده‌ای زیرمخاطی و در ارزیابی میکروسکوپی سلول‌های دوکی کشیده نازک مشهود است. در بررسی ژنتیکی، موتاسیون در ژن مهار کننده تیروزین کیناز KIT مثبت گزارش شده است. محتمل‌ترین تشخیص کدام است؟

الف) MALToma

ب) تومور کارسینوئید

ج) آدنوکارسینوم معده

د) تومور GIST

۱۰- کودک ۱۰ ساله‌ای را به علت توده‌ای در استخوان تیبیا ارجاع داده اند. در گرافی انجام شده، ضایعه لیتیک با گسترش به بافت نرم همراه با واکنش پریوستی پوست پیازی مشهود است. در ارزیابی ماکروسکوپی توده، نواحی متعدد خونریزی و نکروز و در ارزیابی میکروسکوپی صفحاتی از سلول‌های گرد و کوچک با سیتوپلاسم غنی از گلیکوژن و ایجاد ساختار روزت هومر رایت مشهود است. با توجه به محتمل‌ترین تشخیص، کدام یک از ترانسلوکاسیون‌های ژنتیکی در این بیمار محتمل است؟

الف) ۸ و ۱۴

ب) ۱۱ و ۲۲

ج) ۹ و ۱۱

د) ۱۴ و ۱۸

۱۱- در ارزیابی میکروسکوپی بیوپسی از پستان خانم ۵۵ ساله ای، صفحاتی از سلول‌های بزرگ آناپلاستیک همراه با ارتشاح قابل توجه T Cell مشاهده می‌شود. در ارزیابی ژنتیکی، موتاسیون BRCA1 گزارش شده است. با توجه به محتمل‌ترین تشخیص، کدام یک از موارد زیر در ارتباط با رسپتورهای هورمونی در این بیمار صحیح است؟

الف) HER2 Positive – ER Negative

ب) HER 2 Negative – ER Positive

ج) HER2 Positive – ER Positive

د) Triple negative

۱۲- جهت تشخیص بیماری ویلسون، همه اقدامات زیر توصیه می‌شود به جز؟

الف) بیوپسی کبد

ب) اندازه گیری سرولوپلاسمین سرم

ج) اندازه گیری مس سرم

د) اندازه گیری مس ادرار

۱۳- پسر ۵ ساله‌ای را با شکایت از زردی و تغییر رنگ ادرار به درمانگاه آورده اند. یک هفته قبل کودک به دلیل عفونت ادراری تحت درمان آنتی بیوتیکی قرار گرفته است. در ارزیابی لام خون محیطی Bite cells و رسوب هموگلوبین تیره در رنگ آمیزی سوپراویتال مشاهده می‌شود. محتمل‌ترین تشخیص کدام است؟

الف) اسفروسیتوز ارثی

ب) تالاسمی اینترمدیا

ج) هموگلوبین اوری ناگهانی شبانه

د) کمبود G6PD

۱۴- خانم ۴۰ ساله‌ای با شکایت از خونریزی واژینال به درمانگاه مراجعه کرده است. در تصویربرداری توده رحمی گزارش شده است. در نمای ماکروسکوپی بیوپسی انجام شده، توده سفید خاکستری با قوام سفت و سطح برش گردبادی دیده می‌شود. در ارزیابی میکروسکوپی دستجات سلولی از عضله صاف مشابه میومتر طبیعی همراه با کانون‌های فیبروز، کلسفیکاسیون مشاهده می‌شود. شواهدی از نکروز، آتیپی سلولی و میتوز دیده نمی شود. محتمل‌ترین تشخیص کدام است؟

الف) اندومتریوما

ب) لیومیوما

ج) فیبروسارکوم

د) پولیپ اندومتر

۱۵- همه موارد زیر در ارزیابی میکروسکوپی گلیوبلاستوم با IDH طبیعی قابل انتظار است به جز؟

الف) پرولیفراسیون عروق کوچک

ب) سلول‌های پلئومورفیک با تمایز کم و آتیپی در هسته

ج) فعالیت میتوزی اندک

د) نوارهای مارپیچ نکروتیک با آرایش نردبانی

سوالات آزمون ۷

۱- خانم ۶۰ ساله‌ای مورد شناخته شده نارسایی قلبی با EF معادل ۲۰ درصد فوت می‌کند. در اتوپسی انجام شده از قلب بیمار، در نمای ماکروسکوپی اتساع تمام حفرات همراه با ترومبوزهای جداری و در نمای میکروسکوپی، میوسیت‌های نازک، کشیده و نامنظم همراه با فیبروز متغیر در ناحیه بینابینی و اندوکارد مشاهده می‌شود. محتمل‌ترین تشخیص کدام است؟

الف) کاردیومیوپاتی هیپرتروفیک

ب) کاردیومیوپاتی رستریکتیو

ج) کاردیومیوپاتی دیلاته

د) کاردیومیوپاتی آریتموژنیک بطن راست

۲- همه یافته‌های میکروسکوپی زیر مطرح کننده کیست آنوریسمال استخوان است به جز؟

الف) Osteoclast-type giant cells

ب) Multipe endothelial cell structures

ج) Proliferating fibroblasts with reactive woven bone

د) Blood-filled cystic space surrounded by a fibrous wall

۳- در بررسی پاتولوژیک توده بیضه بیماری، در نمای ماکروسکوپی توده‌ای با خونریزی و نکروز و در بررسی میکروسکوپی، سلول‌های بزرگ با سیتوپلاسم بازوفیل با ساختارهای غده‌ای اولیه و پاپیلاهای نامنظم دیده می‌شود. محتمل‌ترین تشخیص کدام است؟

الف) تومور اسپرماتوسیتیک

ب) تراتوم نابالغ

ج) تومور کیسه زرده

د) کارسینوم امبریونیک

۴- مهم‌ترین معیار تعیین پیش آگهی در ملانوم پوستی کدام است؟

الف) مثبت شدن تومورمارکرها

ب) ضخامت تومور

ج) محل درگیری پوست

د) نوع موتاسیون ژنتیکی

۵- در بیوپسی سرویکس خانم ۳۵ ساله ای، تغییرات دیسپلاستیک در دو سوم تحتانی اپی تلیوم سرویکس همراه با تنوع در اندازه سلول و هسته و ناهمگونی کروماتین هسته‌ای مشاهده می‌شود. کدام یک از پاتولوژی‌های زیر در این بیمار مطرح است؟

الف) CIN 1

ب) CIN 2

ج) CIN 3

د) کارسینوم مهاجم

۶- خانم ۴۰ ساله‌ای به دلیل هیپرتانسیون و هماچوری تحت بیوپسی کلیه قرار می‌گیرد. در ارزیابی میکروسکوپی، افزایش ضخامت غشا پایه گلومرولی و دو جداره شدن دیواره گلومرول با نمای Tram truck مشاهده می‌شود. در بررسی میکروسکوپ فلورسانس، رسوب گرانولار نامنظم C3 و IgG و اجزای اولیه کمپلمان مشهود است. محتمل‌ترین تشخیص کدام است؟

الف) MPGN 1

ب) FSGS

ج) C3 glomerulonephritis

د) Dense deposit disease

۷- کدام یک از موتاسیون‌های زیر در آستروسیتوم پیلوسیتیک قابل انتظار است؟

الف) IDH 1

ب) IDH 2

ج) BRAF

د) RET

۸- آقای ۵۰ ساله مورد شناخته شده دیابت با شکایت از درد شکم و زردی مراجعه کرده است. در معاینه پیگمنتاسیون پوستی خصوصا در نواحی در معرض آفتاب وجود دارد. در ارزیابی میکروسکوپی بیوپسی کبد، اتصال فضاهای پورت توسط سپتوم‌های فیبروزه همراه با گرانول‌های طلایی در سیتوپلاسم هپاتوسیت‌ها که با رنگ آمیزی پروسین بلو آبی می‌شود، مشهود است. با توجه به محتمل‌ترین تشخیص، اختلال عملکرد کدام یک از پروتئین‌های زیر در این بیمار محتمل است؟

الف) سرولوپلاسمین

ب) ترانسفرین

ج) آلبومین

د) هپسیدین

۹- در بیوپسی کلیه خانم ۵۵ ساله مبتلا به لوپوس، پرولیفراسیون سلول‌های اندوتلیال و مزانژیال همراه با رسوب کمپلکس ایمنی ساب اندوتلیال و افزایش ضخامت حلقوی شکل در دیواره مویرگ با نمای Wire loop مشاهده می‌شود. کدام کلاس نفریت لوپوسی در این بیمار مطرح است؟

الف) نفریت لوپوسی مزانژیوپرولیفراتیو

ب) نفریت لوپوسی فوکال

ج) نفریت لوپوسی اسکلروزان

د) نفریت لوپوسی منتشر

۱۰- آقای ۶۵ ساله‌ای به دلیل توده ریوی ارجاع و تحت بیوپسی قرار گرفته است. در ارزیابی میکروسکوپی، سلول‌های کوچک بازوفیلیک مدور با سیتوپلاسم اندک و هسته هیپرکروم همراه با سلول‌های تومورال شکننده و نزدیک به هم با نمای Nuclear molding مشهود است. محتمل‌ترین تشخیص کدام است؟

الف) کارسینوم سلول سنگفرشی

ب) آدنوکارسینوم

ج) کارسینوم سلول کوچک

د) کارسینوم سلول بزرگ

۱۱- در ارزیابی میکروسکوپی بیوپسی پروستات آقای ۷۰ ساله ای، ساختار غددی کوچک با یک لایه سلول مکعبی تا استوانه‌ای کوتاه و فاقد لایه قاعده‌ای همراه با سلول‌هایی با هسته بزرگ و هستک برجسته و پلئومورفیسم متوسط مشاهده می‌شود. محتمل‌ترین تشخیص کدام است؟

الف) هیپرپلازی خوش خیم پروستات

ب) پروستاتیت باکتریال

ج) پروستاتیت گرانولوماتوز

د) آدنوکارسینوم پروستات

۱۲- آقای ۷۰ ساله‌ای با شکایت از پلاک‌های پوستی قرمز رنگ در ناحیه تنه به درمانگاه مراجعه کرده است. در بیوپسی انجام شده، سلول‌های تومورال با چین خوردگی غشا هسته‌ای و نمای مشبک (Cerebriform) در اپی درم و نواحی فوقانی درم مشاهده می‌شود. در ارزیابی فلوسیتومتریک، سلول‌های تومورال CD4 مثبت هستند. محتمل‌ترین تشخیص کدام است؟

الف) AML M4 type

ب) Mycosis fungoides

ج) Diffuse Large B Cell lymphoma

د) Langerhans cell histiocytosis

۱۳- خانم ۶۰ ساله‌ای به دلیل توده بدون درد پاروتید ارجاع و تحت بیوپسی قرار می‌گیرد. در ارزیابی ماکروسکوپی، توده گرد کپسول دار خاکستری رنگ ٤ سانتی‌متر و در ارزیابی میکروسکوپی، سلول‌های اپی تلیال و میواپی تلیال در زمینه میگزوئید سست حاوی جزایر استخوانی و غضروفی مشهود است. شواهدی از دیسپلازی و فعالیت میتوزی وجود ندارد. محتمل‌ترین تشخیص کدام است؟

الف) سیلندروما

ب) آدنوم پلئومورفیک

ج) کارسینوم موکواپی درموئید

د) تومور درموئید

۱٤- همه موارد زیر با افزایش خطر بدخیمی ندول تیروئیدی همراهی دارد به جز؟

الف) متعدد بودن ندول

ب) سن کمتر از ۳۰ سال

ج) جنس مذکر

د) ندول سرد در اسکن رادیواکتیو

۱۵- خانم ۶۰ ساله‌ای به دلیل توده در پستان چپ ارجاع شده است. در معاینه ریتراکشن نیپل و در ماموگرافی توده متراکم با حاشیه سوزنی گزارش شده است. در ارزیابی میکروسکوپی بیوپسی انجام شده، ساختمان‌های توبولی کاملا تمایز یافته و هسته‌های درجه پایین همراه با صفحات سلولی آناپلاستیک در یک استرومای فیبروتیک مشاهده می‌شود. محتمل‌ترین تشخیص کدام است؟

الف) کارسینوم التهابی

ب) کارسینوم توبولی

ج) کارسینوم تهاجمی داکتال

د) کارسینوم تهاجمی لوبولار

سوالات آزمون ۸

۱- خانم ۶۰ ساله‌ای با شکایت از سوزش سردل و دیسفاژی مراجعه کرده است. بیمار تحت اندوسکوپی فوقانی قرار گرفته و در ارزیابی میکروسکوپیک ارتشاح ائوزینوفیل به مخاط سنگفرشی همراه با هیپرپلازی لایه بازال و طویل شدن پاپیلاهای لامینا پروپریا مشهود است. محتمل‌ترین تشخیص کدام است؟

الف) کارسینوم سلول سنگفرشی

ب) آدنوکارسینوم مری

ج) آشالازی

د) ازوفاژیت ریفلاکسی

۲- خانم ۴۰ ساله‌ای با شکایت از ضایعات پوستی در تنه به درمانگاه مراجعه کرده است. در معاینه پلاک‌های گرد اگزوفیتیک با ظاهر چسبنده و به رنگ قهوه‌ای مشاهده می‌شود. در ارزیابی میکروسکوپی، هیپرکراتوز سطحی همراه با کیست‌های ریز پر از کراتین و صفحات یکنواخت سلول‌های کوچک مشابه سلول‌های بازال اپیدرم طبیعی با پیگمانتاسیون ملانینی مشاهده می‌شود. محتمل‌ترین تشخیص کدام است؟

الف) کراتوز سبوریک

ب) پسوریازیس

ج) کراتوز اکتینیک

د) بولوس پمفیگوئید

۳- همه یافته‌های پاتولوژیک زیر در آدنوم پاراتیروئید قابل انتظار است به جز؟

الف) اشکال میتوزی اندک

ب) سلول‌های اصلی با پلئومورفیسم هسته ای

ج) وجود مقادیر فراوان چربی

د) کپسول فیبروز

۴- خانم ۳۰ ساله سیگاری با شکایت از تغییر رنگ انگشتان در سرما و زخم مکرر اندام تحتانی به درمانگاه مراجعه کرده است. در بیوپسی انجام شده، واسکولیت سگمنتال شریان‌های کوچک تا متوسط همراه با ترومبوز و آبسه‌های احاطه شده با التهاب گرانولوماتوز مشهود است. محتمل‌ترین تشخیص کدام است؟

الف) گرانولوم پیوژنیک

ب) سندرم چرچ استراز

ج) بیماری برگر

د) کیستیک هیگروما

۵- خانم ۳۰ ساله‌ای با شکایت از تنگی نفس مزمن مراجعه کرده است.در سی تی اسکن ریه، ندول‌های ساب پلورال گزارش شده است. در ارزیابی میکروسکوپی بیوپسی انجام شده، گرانولوم‌های اپی تلیوئید غیرنکروزه همراه با اجسام سخت لایه لایه متشکل از کلسیم و پروتئین و سلول‌های غول آسای حاوی انکلوزیون‌های ستاره‌ای شکل مشاهده می‌شود. با توجه به محتمل‌ترین تشخیص، کدام یک از یافته‌های آزمایشگاهی زیر در این بیمار محتمل است؟

الف) هیپوناترمی

ب) روماتوئید فاکتور مثبت

ج) PPD مثبت

د) هیپرکلسمی

۶- خانم ۴۵ ساله‌ای با شکایت از درد شکم و استئاتوره مراجعه کرده است. در ارزیابی میکروسکوپی بیوپسی از پانکراس، ارتشاح سلول‌های پلاسماسل ترشح کننده IgG4 همراه با فیبروز گردبادی و ونولیت مشاهده می‌شود. محتمل‌ترین تشخیص کدام است؟

الف) پانکراتیت اتوایمیون

ب) پانکراتیت صفراوی

ج) سیست آدنوم سروزی

د) نئوپلاسم‌های موسینی پاپیلاری داخل مجرایی

۷- خانم ۵۰ ساله‌ای با شکایت از ضایعات سفید رنگ ناحیه وولو مراجعه کرده است. در ارزیابی میکروسکوپی بیوپسی انجام شده، ارتشاح لنفوسیتی در درم همراه با هیپرکراتوز و آکانتوز و افزایش فعالیت میتوزی مشهود است. شواهدی از آتیپی سلولی دیده نشد. محتمل‌ترین تشخیص کدام است؟

الف) هیپرپلازی سلول‌های سنگفرشی

ب) کارسینوم سلول سنگفرشی غیرمرتبط با HPV

ج) بیماری پاژه خارج پستانی

د) لیکن اسکلروز

۸- در ارزیابی میکروسکوپی توده استخوانی، دژنراسیون کیستیک همراه با ماکروفاژهای کف آلود و ترابکول‌های منحنی شکل احاطه شده با فیبروبلاست‌ها و بدون حاشیه استئوبلاستی برجسته مشهود است. محتمل‌ترین تشخیص کدام است؟

الف) دیسپلازی فیبروز

ب) فیبروم غیراستخوانی

ج) انکندروم

د) تومور سلول غول آسا

۹- پسر ۸ ساله‌ای را به دلیل لنف آدنوپاتی گردنی ارجاع داده اند. در بیوپسی انجام شده، گرانولوم‌ها ستاره‌ای شکل با نکروز مرکزی همراه با ارتشاح نوتروفیلی مشاهده می‌شود. در رنگ آمیزی نقره ارگانیسم‌های خارج سلولی مشاهده می‌شود. محتمل‌ترین عامل ایجاد بیماری در این کودک کدام است؟

الف) مایکوباکتریوم توبرکلوزیس

ب) استرپتوکوک

ج) بورتودلا پرتوزیس

د) بارتونلا هنسلی

۱۰- در بیوپسی از توده مغزی کودکی که با شکایت از آتاکسی به درمانگاه آورده شده است، در نمای ماکروسکوپی ضایعه کیستی با ندول جداری و در نمای میکروسکوپی اجسام گرانولر ائوزینوفیلیک همراه با سلول‌های دوقطبی GFAP مثبت بدون میتوز و نکروز مشاهده می‌شود. محتمل‌ترین تشخیص کدام است؟

الف) گلیوبلاستوم با IDH طبیعی

ب) مننژیوم

ج) آستروسیتوم پیلوسیتیک

د) مدولوبلاستوم

۱۱- کدام یک از تومورمارکرهای زیر همیشه در کوریوکارسینوم بیضه افزایش می‌یابد؟

الف) AFP

ب) HCG

ج) CEA

د) LDH

۱۲- مهم‌ترین معیار بدخیمی در فئوکروموسیتوم کدام است؟

الف) پلئومورفیسم هسته‌ای

ب) تهاجم کپسولی

ج) تهاجم عروقی

د) متاستاز

۱۳- در ارزیابی با میکروسکوپ الکترونی نمونه بیوپسی کلیه، رسوب‌های Waxy با تراکم الکترونی بالا در مزانژیوم و زیر اندوتلیوم و غشای پایه توبولی مشاهده می‌شود. محتمل‌ترین تشخیص کدام است؟

الف) Post-infection glomerulonephritis

ب) Alport syndrome

ج) C3 glomerulonephritis

د) MPGN type 1

۱۴- آقای ۳۰ ساله مورد شناخته شده بیماری کولیت اولسرو، با شکایت از زردی مراجعه کرده است. در MRI نمای دانه تسبیحی در مجاری صفراوی گزارش شده است. در ارزیابی میکروسکوپی بیوپسی کبد، ارتشاح نوتروفیلی در مجاری بزرگ و فیبروز پوسته پیازی محیطی در اطراف مجاری صفراوی آتروفیک مشهود است. با توجه به محتمل‌ترین تشخیص، مثبت شدن کدام یک از موارد زیر در آزمایشات قابل انتظار است؟

الف) P-ANCA

ب) ANA

ج) C-ANCA

د) AMA

۱۵- کدام یک از موارد زیر با پیش آگهی خوب در ALL همراهی دارد؟

الف) سن کمتر از ۲ سال

ب) بروز بیماری در بزرگسالی

ج) مونوپلوئیدی

د) شمارش پایین گلبول سفید

سوالات آزمون ۹

۱- آقای ٦٥ ساله‌ای با شکایت از ضعف و بی حالی و نواحی متعدد کبودی در تنه و اندام‌ها مراجعه کرده است. در معاینه بیمار هپاتواسپلنومگالی داشته و در آزمایشات پان سیتوپنی داشته و در لام خون محیطی، داکریوسیت به همراه پویکیلوسیتوز مشهود است. در بیوپسی مغز استخوان، هیپوسلولاریته همراه با نمای هسته پررنگ با حدود ابری (Cloud like outline) مشاهده می‌شود. با توجه به محتمل‌ترین تشخیص، کدام یک از اختلالات ژنتیکی زیر در این بیمار محتمل است؟

الف) ترانسلوکاسیون ۱۱ و ۱۴

ب) موتاسیون JAK2

ج) بازآرایی ABL - BCR

د) غیرفعال شدن ژن TP53

۲- در کدام یک از انواع مننژیوم در نمای میکروسکوپی، سلول‌هایی به صورت لوبول‌های شبیه سن سشیال و بدون غشا سلولی دیده می‌شود؟

الف) مننگوتلیال

ب) پساومایی

ج) ترشحی

د) فیبروبلاستی

۳- در ارزیابی میکروسکوپی از بیوپسی مری بیماری، گابلت سل‌هایی حاوی واکئول‌های موکوسی واضح همراه با نمای جام شراب در سیتوپلاسم مشهود است. شواهدی از فعالیت میتوز و آتیپی هسته‌ای مشاهده نشد. محتمل‌ترین تشخیص کدام است؟

الف) ازوفاژیت انوزینوفیلیک

ب) آشالازی

ج) مری بارت

د) ازوفاژیت ناشی از CMV

٤- در ارزیابی میکروسکوپی از توده قلبی بیماری، سلول‌های چندهسته‌ای و ستاره‌ای با هسته پررنگ همراه با سلول‌هایی با تمایز اندوتلیال، عضله صاف و فیبروبلاست در ماده زمینه‌ای غنی از موکوپلی ساکارید مشهود است. محتمل‌ترین تشخیص کدام است؟

الف) میگزوم قلبی

ب) رابدومیوسارکوم

ج) تومور کارسینوئید

د) تراتوم

۵- همه موارد زیر در ارتباط با کنسرهای لومینال پستان صحیح است به جز؟

الف) معمولا در خانم‌های مسن ایجاد می‌شوند

ب) HER2 مثبت و ER منفی هستند

ج) با موتاسیون BRCA2 همراهی دارند

د) شایع‌ترین محل متاستاز استخوان است

۶- پسر ۱۲ ساله‌ای به دلیل توده بیضه ارجاع شده است. در ارزیابی ماکروسکوپی توده‌ای سفت حاوی کیست و در بررسی میکروسکوپی مجموعه نامنظم از سلول‌های تمایز یافته عصبی، عضلانی و غضروفی در ماتریکس میگزوئید مشهود است. محتمل‌ترین تشخیص کدام است؟

الف) تومور کیسه زرده

ب) کارسینوم امبریونیک

ج) کوریوکارسینوم

د) تراتوم

۷- در بیمار مبتلا به نارسایی قلب چپ، کدام یک از نواحی کبد زودتر دچار آسیب ناشی از ایسکمی می‌شود؟

الف) ناحیه مرکز لوبولی

ب) ناحیه اطراف پورت

ج) ناحیه پریفرال

د) ناحیه پورتال

۸- خانم ۶۰ ساله‌ای با شکایت از پلاک‌های قرمز و پوسته دار ناحیه وولو مراجعه کرده است. علایم بیمار علی رغم درمان با کورتیکواستروئید موضعی به مدت ۳ ماه بهبود نیافته است. در ارزیابی میکروسکوپی بیوپسی از ناحیه، پرولیفراسیون داخل اپیدرمی سلول‌های اپی تلیال همراه با سلول‌های بزرگ با سیتوپلاسم فراوان رنگ پریده و صورتی روشن و گرانولار ظریف در اپیدرم و واکئول‌های سیتوپلاسمی مشهود است. محتمل‌ترین تشخیص کدام است؟

الف) لیکن اسکلروز

ب) کارسینوم سلول سنگفرشی مرتبط با HPV

ج) بیماری پاژه خارج پستانی

د) لیکن سیمپلکس مزمن

۹- در ارزیابی میکروسکوپی تومور اسپرماتوسیتیک بیضه، مشاهده کدام یک از موارد زیر قابل انتظار است؟

الف) سلول‌های چندوجهی به صورت ندولار

ب) ارتشاح لنفوسیتی شدید

ج) نئوپلازی داخل توبولی ژرم سل

د) گرانولوم و سلول‌های سن سشیوتروفوبلاست

۱۰- خانم ٦٥ ساله‌ای به دلیل لنف آدنوپاتی منتشر بدون درد ارجاع شده است. در بیوپسی انجام شده، محو شدن لنف نودها همراه با سلول‌های تومورال با هسته واضح و شکاف دار و کروماتین هسته‌ای خشن و متراکم و هستک‌های نامشخص مشاهده می‌شود. در بررسی ایمنوفنوتیپ، CD10، BCL-6 و CD-20 مثبت است. با توجه به محتمل‌ترین تشخیص، کدام یک از ترانسلوکاسیون‌های زیر در این بیمار محتمل است؟

الف) ۱۱ و ۲۱

ب) ۱۵ و ۱۷

ج) ۱۴ و ۱۸

د) ۱۳ و ۲۱

۱۱- پسر ۸ ساله‌ای با شکایت از توده ران چپ به درمانگاه مراجعه کرده است. در ارزیابی میکروسکوپی توده، صفحات سلولی بدوی گرد و دوکی شکل همراه با رابدومیوبلاست‌هایی با سیتوپلاسم شبیه نوار تسمه و خطوط عرضی مشاهده می‌شود. در ارزیابی ایمنوهیستوشیمی، میوژنین مثبت گزارش شده است. محتمل‌ترین تشخیص کدام است؟

الف) فیبروسارکوم

ب) رابدومیوسارکوم

ج) سارکوم سینویال

د) لیومیوسارکوم

۱۲- در ارزیابی میکروسکوپی از ضایعه پوستی پسر ۸ ساله، هیپرپلازی و کویلوسیتوز لایه‌های سطحی اپی درم همراه با هاله‌ای روشن اطراف هسته سلول‌ها مشاهده می‌شود. کدام یک از عوامل عفونی زیر عامل احتمالی ایجاد ضایعه در این بیمار است؟

الف) هرپس سیمپلکس

ب) استاف اورئوس

ج) HPV

د) تریکوفیتون تونسرانس

۱۳- همه موارد زیر در ارتباط با نئوپلاسم کیستی موسینی پانکراس صحیح است به جز؟

الف) معمولا در مردان بوده و شایع‌ترین محل آن سر پانکراس است

ب) یک سوم موارد با آدنوکارسینوم مهاجم همراهی دارد

ج) نیمی از موارد با موتاسیون KRAS همراهی دارد

د) در ارزیابی میکروسکوپی، فضاهای کیستی با اپی تلیوم موسینی استوانه‌ای و استرومای پرسلول مشاهده می‌شود

۱۴- خانم ۴۰ ساله‌ای با شکایت از هیپرتانسیون مقاوم به درمان و حملات تاکی کاردی به درمانگاه مراجعه کرده است. در ارزیابی میکروسکوپی از توده شکمی این بیمار، سلول‌های کرومافین چندوجهی تا دوکی شکل با هسته پلئومورفیک و سیتوپلاسم گرانولر همراه با دستجات عروقی مشهود است. محتمل‌ترین تشخیص کدام است؟

الف) تومور کارسینوئید

ب) نوروبلاستوما

ج) فئوکروموسیتوما

د) متاستاز کارسینوم آدرنال

۱۵- کدام یک از انواع آمفیزم در افراد سیگاری شایع‌تر است؟

الف) پان آسینار

ب) نامنظم

ج) پاراسپتال

د) سنتری لبولار

سوالات آزمون ۱۰

۱- خانم ۳۰ ساله‌ای با شکایت از ضایعات پاپولوویزیکولار خارش دار در ناحیه آرنج و بخش‌های فوقانی پشت به درمانگاه مراجعه کرده است. در ارزیابی میکروسکوپی، تجمع نوتروفیلی در راس پاپی‌های درم و واکئولیزاسیون سلول‌های بازال و تاول‌های ساب اپی درمال مشهود است. با توجه به محتمل‌ترین تشخیص، کدام یک از یافته‌های زیر در این بیمار قابل انتظار است؟

الف) رسوب خطی IgG در ناحیه سطحی اپی درم

ب) رسوب گرانولر IgA در پاپی‌های درم

ج) اجسام سیوات در درم پاپیلری

د) میکروآبسه مونرو در اپیدرم سطحی

۲- در ارزیابی میکروسکوپی بیوپسی تیروئید خانم ۴۵ ساله ای، ترابکول‌هایی متشکل از سلول‌های چندوجهی تا دوکی همراه با رسوب آمیلوئید در استرومای مجاور مشهود است. با توجه به محتمل‌ترین تشخیص، موتاسیون در کدام یک از ژن‌های زیر در این بیمار محتمل است؟

الف) BRAF

ب) RB

ج) RET

د) TP53

۳- آقای ۶۰ ساله‌ای با شکایت از زردی به درمانگاه مراجعه کرده است. در آزمایشات سطح آلفافیتوپروتئین سرم افزایش یافته است. در ارزیابی میکروسکوپی بیوپسی کبد، نوارهای ضخیم هپاتوسیت یا به شکل غدد کاذب مشابه کانالیکول‌های صفراوی دیلاته مشهود است. محتمل‌ترین تشخیص کدام است؟

الف) Hepatocellular adenoma

ب) Focal nodular hyperplasia

ج) Wilson disease

د) Hepatocellular carcinoma

۴- خانم ۶۵ ساله‌ای به دلیل پان سیتوپونی ارجاع شده است. در معاینه بیمار اسپلنومگالی ماسیو داشته و در بررسی خون محیطی، سلول‌های لنفوئید با استطاله‌های ظریف مشاهده می‌شود. در ارزیابی ایمنوفنوتیپ، CD20 و CD11c و CD103 مثبت است. آسپیراسیون مغز استخوان Dry tap بوده است. محتمل‌ترین تشخیص کدام است؟

الف) Sezary syndrome

ب) Hairy cell leukemia

ج) Mantle cell leukemia

د) Burkitt lymphoma

۵- آقای ۴۰ ساله‌ای با شکایت از تنگی نفس مراجعه کرده است. در گرافی قفسه سینه ندولاریته در نواحی فوقانی ریه گزارش شده است. در ارزیابی میکروسکوپی ضایعه، فیبرهای کلاژنی هیالینه بی شکل با نمای گردبادی همراه با کلسفیکاسیون و فیبروز در لنف نوهای ناف ریه مشهود است. محتمل‌ترین تشخیص کدام است؟

الف) فیبروز ایدیوپاتیک ریه

ب) آزبستوز

ج) سیلیکوز

د) سارکوئیدوز

۶- در ارزیابی میکروسکوپی توده پستان خانم ۶۰ ساله ای، نفوذ سلول‌ها به داخل استروما با نمای خطی تک لایه (single file) و بدون واکنش دسموپلاستیک مشاهده می‌شود. در ماموگرافی ضایعات مشابهی در سمت مقابل نیز گزارش شده است. محتمل‌ترین تشخیص کدام است؟

الف) کارسینوم لوبولی مهاجم

ب) کارسینوم مجرایی درجا

ج) کارسینوم لوبولی درجا

د) بیماری پاژه

۷- در ارزیابی میکروسکوپی توده پانکراس خانم ۶۵ ساله ای، ساختار غددی همراه با تجمع موسین و پاسخ دسموپلاستیک شدید به صورت فیبروز متراکم و تهاجم پری نورال مشهود است. در آزمایشات انجام شده سطح CEA و CA19-9 سرم افزایش یافته است. با توجه به محتمل‌ترین تشخیص، شایع‌ترین موتاسیون ژنتیکی همراه کدام است؟

الف) GNAS

ب) KRAS

ج) TP53

د) BRAF

۸- آقای ۳۰ ساله‌ای با شکایت از آتاکسی به درمانگاه مراجعه کرده است. در تصویربرداری انجام شده توده‌ای ۱ سانتی‌متری در نیمکره راست مخچه گزارش شده است. در ارزیابی ماکروسکوپی، نئوپلاسمی پرعروق به صورت ندول‌های جداری و در ارزیابی میکروسکوپی تعداد زیادی مویرگ با جدار نازک و سلول‌های استرومایی با سیتوپلاسم غنی از لیپید و PAS مثبت در میان مویرگ‌ها دیده می‌شود. با توجه به محتمل‌ترین تشخیص، کدام یک از موارد زیر در این بیمار محتمل است؟

الف) آنمی آپلاستیک

ب) کنسر مدولاری تیروئید

ج) کارسینوم سلول کلیوی

د) ماسیو اسپلنومگالی

۹- خانم ۴۰ ساله مورد شناخته شده هپاتیت B با شکایت از زخم‌های مکرر در انگشتان و هیپرتانسیون مقاوم به درمان ارجاع شده است. در بیوپسی انجام شده نکروز فیبرینوئید ترانس مورال همراه با ترومبوز و ارتشاح نوتروفیلی و فیبروز جدار عروق با گسترش به ادوانتیس به صورت همزمان دیده می‌شود. ارزیابی از نظر ANCA منفی است. محتمل‌ترین تشخیص کدام است؟

الف) پلی آنژئیت میکروسکوپی

ب) گرانولوماتوز همراه با پلی آنژئیت

ج) پلی آرتریت ندوزا

د) گرانولوماتوز ائوزینوفیلیک با پلی آنژئیت

۱۰- کدام یک از یافته‌های زیر در ارزیابی میکروسکوپی بیوپسی کبد، مطرح کننده هپاتیت حاد است؟

الف) Dense mononuclear infiltration

ب) Ballooning degeneration

ج) Interface hepatitis

د) Bridging fibrosis

۱۱- خانم ۶۰ ساله‌ای به دلیل خونریزی واژینال مراجعه کرده است. در ارزیابی با میکروسکوپ نوری بیوپسی اندومتر، کلافه‌ها و پاپیلاهای کوچک با آتیپی سیتولوژیک واضح و در بررسی ایمنوهیستوشیمی، تجمع موتاسیون TP53 گزارش شده است. بیمار به جز سابقه آتروفی اندومتر در زمینه منوپاز نکته خاص دیگری نداشته و سابقه HRT را ذکر نمی کند. محتمل‌ترین تشخیص کدام است؟

الف) اندومتریوز

ب) کارسینوم سروز اندومتر

ج) کارسینوم اندومتروئید اندومتر

د) پولیپ اندومتر

۱۲- در ارزیابی میکروسکوپی ضایعه ناحیه گلانس پنیس آقای ۳۰ ساله ای، ویزیکول‌های داخل اپی تلیومی همراه با بقایای نکروز، ارتشاح نوترفیلی و سلول‌های حاوی انکلزیون ویروسی داخل هسته‌ای همراه با سن سشیوم‌های چند هسته‌ای مشاهده می‌شود. محتمل‌ترین علت بروز بیماری کدام است؟

الف) تریپانوما پالیدوم

ب) HPV

ج) کلامیدیا تراکوماتیس

د) HSV

۱۳- کدام یک از موارد زیر مطرح کننده لنفوم هوچکین است؟

الف) درگیری لنف نودهای سرویکال و پاراآئورتیک

ب) درگیری اکسترانودال

ج) درگیری لنف نودهای مزانتریک

د) درگیری حلقه والدایر

۱۴- در ارزیابی میکروسکوپی توده در اطراف زانو، ساختارهای شبه غددی متشکل از سلول‌های اپی تلوئید مکعبی تا استوانه‌ای همراه با سلول‌های دوکی شکل مشاهده می‌شود. ارزیابی ایمنوهیستوشیمی از نظر کراتین و در بررسی ژنتیکی، ترانسلوکاسیون X و ۱۸ مثبت گزارش شده است. محتمل‌ترین تشخیص کدام است؟

الف) لیومیوسارکوم

ب) فیبروسارکوم

ج) سارکوم سینویال

د) یوئینگ سارکوم

۱۵- خانم ۳۵ ساله‌ای با شکایت از سوزش سر دل از ۶ ماه قبل به درمانگاه مراجعه کرده است. علایم بیمار به درمان دارویی پاسخ نداده و در بیوپسی اندوسکوپیک، آتروفی منتشر مخاط Oxyntic همراه با ارتشاح عمقی لنفوپلاسماسل و متاپلازی روده‌ای مشهود است. محتمل‌ترین تشخیص کدام است؟

الف) گاستریت لنفوسیتیک

ب) لنفوم معده

ج) گاستریت حاد ناشی از هلیکوباکتر پیلوری

د) گاستریت اتوایمیون

پاتولـــوژی

به نام آنکه جان را فکرت آموخت

گروه آموزشی دکتر امید پیرحاجی

Time-Ex

«سال ۱۴۰۴»

پاسخنامه تشریحی

دفترچه D

دوره

۵۳

هرگونه تکثیر این مجموعه سوالات بدون کسب مجوز رسمی از انتشارات دکتر امیدپیرحاجی ممنوع است.

پاسخنامه آزمون ۱

۱- مدولوبلاستوم:

- ✓ شایع‌ترین نئوپلاسم رویانی(ابتدایی)
- ✓ معمولا در **کودکان**
- ✓ منحصرا در **مخچه** *(کودکان »» ورمیس و بالغین »» نیمکره‌ها)*
- ✓ نمای ماکروسکوپی: **تومور خاکستری و شکننده با حدود مشخص**
- ✓ نمای میکروسکوپی:
  - **بسیار پر سلول با میتوز فراوان**
  - **صفحاتی از سلول‌های آناپلاستیک کوچک با سیتوپلاسم کم و هسته پررنگ (سلول آبی کوچک)**
  - **تشکیل روزت‌های مشابه با نوروبلاستوم (تمایز نورونی کانونی) »» هومر رایت روزت**
  - **روزت »» قرارگیری سلول‌های توموری در اطراف نوروپیل مرکزی (ماده ظریف صورتی متشکل از زواید نورونی)**
- ✓ **گاهی انتشار از طریق CSF** *(متاستاز قطره‌ای)*

گزینه د پاسخ صحیح است

۲- تغییرات بافت شناسی ناشی از هیپرتانسیون:

- *آرتریولواسکلروز هیالن:*
  - **افزایش ضخامت جدار آرتریول‌ها و رسوب مواد هیالن صورتی رنگ و یکنواخت در جدار آرتریول‌ها**
  - تنگی مجرای داخلی عروق
  - بروز نفرواسکلروز در عروق کلیه (باریک شدگی آرتریول‌ها)
- *آرتریولواسکلروز هیپرپلاستیک:*
  - معمولا در هیپرتانسیون شدید
  - **افزایش ضخامت هم مرکز (Concentric) لایه لایه و پوست پیازی (Onion skin) جدار آرتریول‌ها**
  - تنگی مجرای داخلی عروق
  - **نکروز فیبرینوئید** (خصوصا در کلیه ها)

گزینه ج پاسخ صحیح است

۳- تیروئیدیت لنفوسیتی مزمن(هاشیمانو)

- شایع‌ترین علت هیپوتیروئیدی در نواحی **بدون کمبود ید**
- در خانم‌ها شایع‌تر
- بزرگی منتشر و قرینه تیروئید
- افزایش خطر **لنفوم غیر هوچکین سلول B**

- اختلال اتو ایمیون:
  - ☑ T Cell سیتوتوکسیک CD8
  - ☑ تولید اینترفرون گاما توسط T Cell »» ورود ماکروفاژها و آسیب سلولی
  - ☑ آسیب سلولی وابسته به **آنتی بادی** (آنتی بادی آنتی تیروگلوبولین و آنتی تیروئید پراکسیداز)

✓ نمای میکروسکوپی:

- **ارتشاح گسترده لنفوسیت‌های کوچک و پلاسماسل با تشکیل مراکز زایا و افزایش بافت همبند بینابینی**
- **فولیکول‌های آتروفیک مفروش با** سلول‌های هرتل با اکسی فیل *(سیتوپلاسم انوزینوفیلیک گرانولر و میتوکندری‌های متعدد)*

The thyroid parenchyma contains a **dense lymphocytic infiltrate** with **germinal centers**.

گزینه الف پاسخ صحیح است

۴- نمای میکروسکوپی در آنمی مگالوبلاستیک:

- **مغز استخوان پرسلول**
- **مگالوبلاست (سایز بزرگتر همراه با کروماتین هسته‌ای رشته‌ای ظریف) + پلاکت‌های بزرگ و بدشکل + متامیلوسیت‌های غول آسا**
- **نوتروفیل‌های هیپرسگمانته (هسته با ۵ یا بیشتر لوب) »» اولین تغییر پیش از بروز آنمی**
- **ماکرواوالوسیت‌های تخم مرغی شکل**

گزینه الف پاسخ صحیح است

۵- FSGS:

- ❖ **اسکلروز قسمت هایی (نه همه نواحی گلومرول) از برخی گلومرول‌ها (نه همه گلومرول ها)**
- ❖ عوامل خطر »» HIV، مصرف هروئین، ثانویه به گلومرولونفریت دیگر (مثلا IgA نفروپاتی)
- ❖ موارد ارثی »» اتوزوم مغلوب »» جهش در پروتئین‌های اسکلتی سلولی و پودوسین
- ❖ علت بروز »» آسیب به پودوسیت‌ها
- ❖ در مراحل اولیه »» درگیری گلومرول‌های ژوکستامدولاری (پیشرفت بیماری »» درگیری تمام نواحی کورتکس)
- ❖ میکروسکوپ نوری:
  - **افزایش ماتریکس مزانژیال و از بین رفتن مجاری مویرگی(PAS مثبت)**
  - **رسوب توده‌های هیالن(هیالینوز) و ماکروفاژهای کف آلود(حاوی قطرات چربی)**
- ❖ میکروسکوپ ایمونوفلورسانس:
- ❖ میکروسکوپ الکترونی: **از دست رفتن زواید پاپی پودوسیت‌ها**

گزینه د پاسخ صحیح است

۶- آزبستوز:

- ✓ **درگیری لوب‌های تحتانی و زیر پلور**(برخلاف CWPو سیلیکوز)
- ✓ درصورت مخلوط شدن با سایر غبارات معدنی اثر فیبروژنیک کمتر
- ✓ *اجسام آزبستی* »» **میله‌های تسبیحی یا دوکی قهوه ای-طلایی با مرکز شفاف (شبیه دمبل)**
- ✓ همراهی با فیبروز پلور ویسرال و بروز اسکار (و نهایتا هیپرتانسیون ریوی و کورپولمونل)
- ✓ ماده پروتئینی حاوی **آهن** اجسام آزبستی را احاطه کرده
- ✓ **پلاک‌های پلور از جنس کلاژن متراکم و کلسیم با حدود مشخص**(*فاقد اجسام آزبستی*)
- ✓ **افزایش خطر بروز کنسر ریه، مزوتلیوم و کنسر حنجره**

مصرف سیگار خطر بروز کارسینوم ریه (نه مزوتلیوم) را افزایش می‌دهد

گزینه ج پاسخ صحیح است

۷-*آدنوکارسینوم معده نوع منتشر:*

- عدم ارتباط با عفونت H-pylori
- جهش در **ژن CDH1** »» مسئول کدگذاری **E کادهرین**
- نمای میکروسکوپی:
  - **سلول‌های ناپیوسته با واکوئل بزرگ موسینی که هسته را به سمت پریفر رانده است (signet ring cell)**
  - **واکنش دسموپلاستیک ثانویه به الگوی رشد ارتشاحی (عدم تشکیل توده) ،، صاف و سفت شدن جدار معده مشابه بطری چرمی(Linitis plastica)**

گزینه ب پاسخ صحیح است

۸- *کارسینوم لبولی درجا* (LCIS):

- محدود به غشا پایه
- **اتساع لبول‌های درگیر**
- **سلول‌های یک شکل با هسته گرد و یکنواخت به صورت دسته هایی با چسبندگی سست درون لبول‌ها**
- **معمولا فقدان کانون‌های کلسیفیه** (*برخلاف* DCIS)
- یک سوم موارد پیشرفت به کارسینوم مهاجم در همان سمت یا سمت مقابل
- پیش ساز یا عامل خطر ابتلا به کارسینوم

گزینه د پاسخ صحیح است

۹- نمای ماکروسکوپی BCC:

- **پاپول‌های مرواریدی با عروق خونی واضح و متسع زیر اپیدرمی (تلانژکتازی)**
- **گاهی دارای پیگمان ملانین و مشابه خال‌های ملانوسیتی یا ملانوم**

نمای میکروسکوپی BCC:

- **آشیانه‌های سلول‌های بازالوئید در استرومای فیبروتیک یا موسینی**
- **شکاف بین سلول‌های توموری و استروما، ایجاد آرتیفکت (مشخصه BCC)**
- **سلول‌های توموری حاوی سیتوپلاسم اندک و هسته‌های کوچک هیپرکروماتیک**
- **آرایش نردبانی(palisading) هسته‌های سلولی در حاشیه تومور**

گزینه الف پاسخ صحیح است

۱۰- نمای میکروسکوپی تشخیصی در هپاتیت B مزمن:

- **هپاتوسیت‌های شیشه مات (گراند گلس)**
- **انکلزیون‌های سیتوپلاسمی ظریف دانه دار صورتی رنگ (به‌دلیل شبکه اندوپلاسمی متورم از HBs Ag)**

گزینه ب پاسخ صحیح است

۱۱- یافته هایی که به نفع **همولیز خارج عروقی** است (نسبت به همولیز داخل عروقی):

- ❖ **هیپربیلی روبینمی، ایکتر و سنگ‌های صفراوی غنی از بیلی روبین**
- ❖ **اسپلنومگالی**

۳- یافته هایی که به نفع **همولیز داخل عروقی** است (نسبت به همولیز خارج عروقی):

- ☐ **هموگلوبینمی و هموگلوبین اوری**
- ☐ **هموسیدرین اوری**
- ☐ **کمبود آهن**

به یاد داشته باشید که کاهش سطح هاپتوگلوبین هم در همولیز داخل عروقی و هم در همولیز خارج عروقی قابل انتظار است

گزینه ب پاسخ صحیح است

۱۲- آدنومیوز:

- ✓ **وجود بافت اندومتریال در میومتر**
- ✓ ایجاد منوراژی، دیس منوره و درد لگنی مخصوصا قبل از قاعدگی
- ✓ نمای میکروسکوپی:
  - ○ **آشیانه هایی از استرومای اندومتر، غدد آن یا هردو در عمق بافت عضلانی میومتر**
  - ○ **هیپرتروفی واکنشی میومتر (ثانویه به وجود بافت اندومتر) و ایجاد رحم کروی و بزرگ**

گزینه ج پاسخ صحیح است

۱۳- به جدول زیر توجه نمایید:

تفاوت‌های بالینی بین لنفوم هوچکین و لنفوم غیرهوچکین	
لنفوم هوچکین	*لنفوم غیرهوچکین*
معمولا محدود به یک گروه از لنف نودهای آگزیال (گردنی، مدیاستینال، پاراآئورتیک)	درگیری لنف نودهای محیطی شایع‌تر است
گسترش قاعده مند از طریق مجاورت	گسترش غیرمجاورتی
درگیری لنف نودهای مزانتریک و والدایر نادر است	درگیری لنف نودهای مزانتریک و والدایر شایع است
درگیری اکسترانودال شایع نیست	درگیری اکسترانودال شایع است

گزینه ب- پاسخ صحیح است

۱۴- نمای میکروسکوپی تومور کیسه زرده:

- **سلول‌های اپی تلیال کوتاه مکعبی تا استوانه‌ای + تشکیل غدد و پاپیلاها با صفحات سلولی**
- **کیست‌های کوچک با نمای رتیکولار**
- **وجود ساختمان‌های شبیه گلومرول‌های اولیه (اجسام شیلر دوال)**
- **گلبول‌های ائوزینوفیلی هیالینی حاوی آلفا آنتی تریپسین و AFP**

Yolk sac tumor demonstrating areas of loosely textured, **microcystic tissue and papillary structures resembling a developing glomerulus (Schiller-Duval bodies)**

گزینه د پاسخ صحیح است

۱۵- *۴ تا ۱۲ ساعت پس از انفارکتوس میوکارد:*

- ✓ آسیب برگشت ناپذیر
- ✓ ماکروسکوپی: **گاهی ایجاد نقاط تیره (dark mottling)**
- ✓ میکروسکوپ نوری: **آغاز نکروز انعقادی، خیز، خونریزی**

گزینه ب- پاسخ صحیح است

پاسخنامه آزمون ۲

۱- :

- ✓ مرتبط با **HLA-DQ2** (۹۵% موارد) و **HLA-DQ8**
- ✓ تایید تشخیص »» حضور همزمان یافته‌های **بافت شناسی** (بیوپسی معمولا از بخش دوم دئودنوم یا پروگزیمال ژژنوم) و **سرولوژیک** (IgA *علیه ترانس گلوتامیناز بافتی*، IgA یا IgG *علیه گلیادین دآمیده و آنتی بادی ضداندومیزیال*)
- ✓ نمای میکروسکوپی:
  - ❑ **لنفوسیتوز (T cell) اینترا اپی تلیال + هیپرپلازی کریپتی + آتروفی پرزها**
  - ❑ **افزایش پلاسماسل، ماست سل و ائوزینوفیل در ناحیه فوقانی لامینا پروپریا**
- ✓ همراهی با **درماتیت هرپتی فرم**
- ✓ شایع‌ترین بدخیمی همراه »» لنفوم T cell مرتبط با انتروپاتی (کاهش وزن و عدم بهبود علایم علی رغم رژیم فاقد گلوتن)
- ✓ **آنتی‌بادی علیه گلیادین و ترانس گلوتامیناز بافتی** (*حساسیت بالا*) **و آنتی بادی ضد اندومیزیال** (*بسیار اختصاصی اما حساسیت کمتر*)
- ✓ سرولوژی مثبت + آتروفی پرزها + عدم وجود علایم بالینی »» سلیاک خاموش (Silent)

گزینه ب- پاسخ صحیح است

۲- نمای میکروسکوپی هپاتیت اتوایمیون:

- ❑ **هپاتیت مرزی (Interface) وسیع یا نکروز پیوسته در اطراف وریدها یا به صورت پل زننده**
- ❑ **کلاپس پارانشیم کبدی**
- ❑ **ارجحیت پلاسماسل در ارتشاح تک هسته‌ای**
- ❑ **روزت‌های هپاتوسیتی ، آرایش حلقوی سلول‌های در حال ترمیم کبدی که در اطراف یک کانالیکول متسع قرار گرفته‌اند**

گزینه ب- پاسخ صحیح است

۳- نفروپاتی غشایی(Membranous):

- **آنتی بادی علیه گیرنده آنتی ژن فسفولیپاز A2 پودوسیت**
- ۲۰% موارد ثانویه به:
  - عفونت‌ها (هپاتیت B، مالاریا، سفلیس، شیستوزومیازیس)
  - بیماری‌های خود ایمنی (لوپوس)
  - نمک‌های غیر آلی(طلا و جیوه)
  - داروها (کاپتوپریل، NSAID، پنی سیلامین)
  - بدخیمی (CLL)
- میکروسکوپ نوری: **افزایش ضخامت منتشر GBM دیواره مویرگی در رنگ آمیزی H&E (نمای اصلی)**

- میکروسکوپ الکترونی:
- **رسوب ساب اپی تلیال و استطاله‌های نیزه‌ای و کوچک ماتریکس غشای پایه (نمای Spike and dome)**
- **ازبین رفتن زواید پایی پودوسیت‌ها**
- **افزایش ضخامت غشای پایه و نهایتا اسکلروز گلومرول**
- میکروسکوپ ایمونوفلورسانس رسوب **گرانولار** ایمونوگلوبولین‌ها و کمپلمان در GBM

افزایش ضخامت منتشر غشای پایه « **MGN و گلومرولوپاتی دیابتی**

گزینه ج پاسخ صحیح است

۴- الیگودندروگلیوم:

- ✓ معمولا در **نیمکره‌های مغزی** (*لوب فرونتال یا تمپورال*)
- ✓ بهترین پیش آگهی در میان تومورهای گلیال منتشر
- ✓ اختلالات ژنتیکی:
  - **حذف کروموزومی 1p و 19q**
  - **جهش در ژن‌های IDH1 و IDH2 (ایزوسیترات دهیدروژناز)**
  - **جهش در ژن TERT**

➢ **الیگودندروگلیوم خوب تمایز یافته (درجه WHO II):**

- ماکروسکوپی: **تومورهای ارتشاحی خاکستری ژلاتینی وگاهی حاوی کیست، خونریزی موضعی و کلسیفیکاسیون**
- میکروسکوپی:
  - **صفحات سلول‌های منظم با هسته کروی و کروماتین گرانولر ظریف احاطه شده با هاله شفاف سیتوپلاسم** (*نمای تفم مرغ نیمرو*)
  - **وجود شبکه ظریف از مویرگ‌های آناستاموز دهنده**
  - **کلسیفیکاسیون با کانون‌های میکروسکوپی تا رسوبات وسیع در 90% موارد**
  - **فعالیت میتوزی پایین**

➢ **الیگودندروگلیوم آناپلاستیک (درجه WHO III):**

- نوع مهاجم‌تر همراه با **تکثیر عروق کوچک (Microvascular proliferation)**
- **تراکم سلولی، آناپلازی هسته‌ای و فعالیت میتوزی بیشتر**

گزینه الف پاسخ صحیح است

۵- *کارسینوم پاپیلری:*

- ✓ شایع‌ترین نوع کارسینوم تیروئید (خصوصا پس از رادیاسیون با پرتوهای یونیزان)
- ✓ جهش **BRAF** (ناشی از فعال شدن مسیر MAP کیناز)
- ✓ انتشار لنفاوی
- ✓ پیش آگهی در بیماران بالای ۴۰ سال بدتر است

- ✓ نمای میکروسکوپی:
  - **پاپیلاهای منشعب شونده با محور فیبری عروقی مفروش با اپی تلیوم مکعبی یک شکل خوب تمایز یافته**
  - **هسته‌های سلولی حاوی کروماتین بسیار ظریف و پراکنده(** [illegible] Optically clear با [illegible] (Orphan Annie) **)**
  - **وارد شدن سیتوپلاسم به داخل هسته (** [illegible] (Groove) داخل هسته‌ای با [illegible] Pseudo inclusions **)**
  - **ساختمان‌های کلسیفیه متحد المرکز غالبا درون محور پاپیلا(** [illegible] **)**

گزینه د پاسخ صحیح است

۷- لوسمی لنفوسیتیک مزمن (CLL) / لوسمی لنفوسیتیک کوچک (SLL):

- ✓ **لنفوسیت خون محیطی بیشتر از ۵۰۰۰ « CLL** *(افتراق بین CLL و SLL »» وسعت درگیری خون محیطی)*
- ✓ سلول‌های تومور حاوی سطوح بالای **BCL2**
- ✓ اختلال عملکرد B Cell »» **هیپو گاماگلوبولینمی** (افزایش خطر عفونت‌های باکتریال)
- ✓ **همراهی با آنمی همولیتیک و ترومبوسیتوپنی اتو ایمیون**
- ✓ لوکوسیتوز خفیف در SLL و لوکوسیتوز شدید (بیش از ۲۰۰ هزار) در CLL
- ✓ ویژگی‌های ژنتیکی و ایمنوفنوتیپی:
  - **CD5 و CD20 مثبت**
  - شایع‌ترین آنومالی کاریوتیپ: تریزومی ۱۲ و حذف بخشی از کروموزوم ۱۱، ۱۳ و ۱۷
- ✓ نمای میکروسکوپی:
  - **محو شدن لنف نود همراه با صفحات لنفوسیتی کوچک و کانون‌های پراکنده و نامشخص سلول‌های بزرگتر که به صورت فعال تقسیم شده اند**
  - **سلول غالب ، لنفوسیت‌های کوچک با هسته‌های گرد تیره و سیتوپلاسم مختصر**
  - **نمای Smudge » تخریب سلول‌های توموری در حال گردش به‌دلیل شکننده بودن**

گزینه د پاسخ صحیح است

۷- *گرانولوماتوز همراه با پلی آنژئیت (گرانولوماتوز وگنر):*

- ✓ گرانولوم‌های نکروزان در دستگاه تنفسی فوقانی (بینی، سینوس، گوش، گلو) یا تحتانی (ریه ها)
- ✓ گلومرولونفریت نکروزان کانونی و کرسنتریک (هلالی شکل)
- ✓ **PR3-ANCA مثبت** *(سطح ANCA مارکر مفیدی جهت ارزیابی فعالیت بیماری)*
- ✓ علایم بالینی: پنومونیت دوطرفه همراه با ضایعات حفره‌ای و ندولار + سینوزیت مزمن + زخم‌های مخاطی + بیماری کلیوی (هماچوری، پروتئین اوری، نارسایی کلیه)
- ✓ نمای ماکروسکوپی: **سینوزیت گرانولومایی تا ضایعات زخمی بینی، کام یا حلق**

✓ نمای میکروسکوپی:

- **واسکولیت گرانولوماتوز نکروزان چندکانونی + تکثیر فیبروبلاستی**
- **اتصال گرانولوم‌ها و ایجاد ندول و نهایتا فیبروز**

گزینه ب پاسخ صحیح است

۸- نمای میکروسکوپی بیماری پاژه:

☑ **شاه علامت در فاز اسکروتیک »» *الگوی موزاییکی در استفوان لاملار***

The [redacted] is produced by unusually **prominent cement lines**, which join **haphazardly oriented units of lamellar bone**

☑ فاز لیتیک »» **تعداد فراوان استئوکلاست‌های بزرگ با بیش از ۱۰۰ هسته و حفرات جذب استخوان**

☑ فاز مختلط »» **وجود استئوکلاست و استئوبلاست‌های برجسته**

گزینه ج پاسخ صحیح است

۹- لیکن اسکلروز:

☐ **پلاک‌ها یا پاپول‌های صاف سفید رنگ (لکوپلاکی)**

☐ در خانم‌های منوپاز و دختران پیش از بلوغ شایع‌تر

☐ در موارد پیشرفته » آتروفی وولو و تنگی واژن

☐ پیش بدخیم نیست (ولی کمی خطر SCC افزایش می‌یابد)

☐ نمای میکروسکوپی:

- **نازک شدن و ازبین رفتن فرورفتگی‌های اپیدرم(rete pegs) (آتروفی پوست)**
- **ناحیه بدون سلول و فیبروز درم سطحی**
- **ارتشاح نواری شکل سلول‌های التهابی تک هسته‌ای در درم عمقی**

گزینه ج پاسخ صحیح است

۱۰- ضایعات میکروسکوپی:

☑ *آکانتوز:* **هیپرپلازی منتشر اپی درم**

☑ *دیس کراتوز:* **کراتینیزه شدن پره مچور در سلول‌های زیر لایه گرانولار اپی درم**

☑ *هیپرکراتوز:* **ضخیم شدن لایه شاخی (معمولا همراه با اختلال کیفی لایه شاخی)**

☑ *پاپیلوماتوز:* **برجستگی سطحی ناشی از هیپرپلازی و بزرگ شدن پاپی‌های مجاور در درم**

☑ *پاراکراتوز:* **باقی ماندن هسته در لایه شاخی اپی تلیوم سنگفرشی**

On **mucous** membranes, **parakeratosis** is **normal**

☑ *اسپونژیوز:* **ادم بین سلولی اپی درم**

گزینه ج پاسخ صحیح است

۱۱- نمای میکروسکوپی در الیگودندروگلیوم:

- **صفحات سلول‌های منظم با هسته کروی و کروماتین گرانولر ظریف احاطه شده با هاله شفاف سیتوپلاسم** *(نمای تخم مرغ نیمرو)*
- **وجود شبکه ظریف از مویرگ‌های آناستاموز دهنده**
- **کلسیفیکاسیون با کانون‌های میکروسکوپی تا رسوبات وسیع در 90% موارد**
- **فعالیت میتوزی پایین**

گزینه الف پاسخ صحیح است

۱۲- *کارسینوم توبولی پستان:*

- ۵درصد کارسینوم‌های پستان
- **ER مثبت و HER2 منفی (کارسینوم لومینال)**
- توده کوچک نامنظم در ماموگرافی
- **توبول‌های خوب شکل گرفته با هسته سلولی درجه پایین**
- متاستاز لنفاوی نادر و پیش آگهی عالی

گزینه د پاسخ صحیح است

۱۳- تومور مارکرها در کنسر بیضه:

- **HCG** »» همیشه در **کوریوکارسینوم** افزایش می‌یابد
- **AFP** »» مطرح کننده وجود **تومور کیسه زرده** (در برخی تراتوم‌ها و کارسینوم امبریونیک نیز افزایش می‌یابد)
- **LDH** »» **ارتباط با حجم تومور**

گزینه الف پاسخ صحیح است

۱۴- پنومونی بینابینی دسکواموتیو DIP:

- ✓ مرتبط با سیگار
- ✓ نمای میکروسکوپی:
  - **تجمع تعداد زیاد ماکروفاژ حاوی پیگمان قهوه‌ای در فضاهای هوایی(ماکروفاژ سیگاری) در اطراف برونشیول‌ها**
  - **ضخیم شدن سپتوم‌های آلوئولی به‌دلیل ارتشاح لنفوسیتی**

گزینه ب پاسخ صحیح است

۱۵- آنمی میلوفتیزیک:

- علت: **ارتشاح وسیع مغز استخوان توسط تومور** (متاستاز کنسر پروستات، پستان، ریه) یا **ضایعات غیر توموری**
- همراهی با **آنمی** و **ترومبوسیتوپنی** (WBCها *کمتر درگیر می‌شود*)
- نمای میکروسکوپی: **RBC قطره اشکی + لوکواریتروبلاستوز (وجود پیش سازهای نابالغ گرانولوسیتی و اریتروسیتی)**

گزینه ج پاسخ صحیح است

پاسخنامه آزمون ۳

۱- گلیوبلاستوم با IDH طبیعی (Wild type):

- نمای ماکروسکوپی: تفاوت ظاهر تومور در هر ناحیه **(از نواحی سفت و سفید تا نواحی زرد و نرم (نکروز) و نواحی کیستیک همراه با خونریزی)**
- نمای میکروسکوپی: **سلولاریته بالا، سلول‌های پلئومورفیک با تمایز کم و آتیپی هسته‌ای، فعالیت میتوزی بالا، نوارهای مارپیچ نکروتیک همراه با سلول‌های تومور با آرایش نردبانی، تکثیر عروق کوچک**

در آستروسیتوم، نواحی بزرگ خونریزی و نکروز مرکزی کمتر دیده می‌شود (بر خلاف گلیوبلاستوم با IDH طبیعی)

گزینه ب- پاسخ صحیح است

۲- لنفوم سلول منتل (جبه ای):

- معمولا در مردان با سن بیشتر از ۵۰ سال

Almost all tumors have an **(11;14) translocation** that fuses the **cyclin D1 gene** to the IgH locus

This translocation leads to **overexpression of cyclin D1**

- گاهی درگیری گوارشی »» *ندول زیر مخاطی چندکانونی مشابه پولیپ* (پولیپوز لنفوماتوئید)
- ایمنوفنوتیپ »» **IgM و IgD سطحی ؛ CD5 و CD20 مثبت ولی CD23 منفی**
- نمای میکروسکوپی:
  - **عدم وجود ژرمینال سنتر (بر خلاف CLL / SLL)**
  - **سلول‌های تومور کمی بزرگتر از لنفوسیت‌های طبیعی با هسته‌های نامنظم، هسته‌های نامشخص و سیتوپلاسم اندک**
  - مغز استخوان معمولا درگیر است (در ۲۰ درصد موارد خون محیطی هم درگیر است)

گزینه ب- پاسخ صحیح است

۳- *۱۲ تا ۲۴ ساعت پس از انفارکتوس میوکارد:*

- ✓ آسیب برگشت ناپذیر
- ✓ ماکروسکوپی: نقاط تیره و رنگ قرمز-آبی به علت خون مانده و راکد
- ✓ میکروسکوپ نوری: **ادامه نکروزانعقادی، پیکنوزهسته ها،هیپرائوزینوفیلی میوسیت،نکروز حاشیه‌ای نوارهای انقباضی،آغاز ارتشاح نوتروفیلی**

گزینه الف پاسخ صحیح است

۶- ۶ الگوی بیماری:

- *نفریت لوپوسی با درگیری حداقل مزانژیال (کلاس ۱):*
  - نادرترین
  - معمولا بدون علامت و آنالیز ادرار، کراتینین و میکروسکوپ نوری **طبیعی**
  - نمای میکروسکوپ ایمنوفلورسانس و الکترونی: **رسوب کمپلکس ایمنی در مزانژیوم**
- *نفریت لوپوسی مزانژیال پرولیفراتیو (کلاس ۲):*
  - **تکثیر سلول‌های مزانژیال + تجمع ماتریکس مزانژیال + رسوبات گرانولار مزانژیال حاوی ایمنوگلوبولین و کمپلمان (بدون درگیری گلومرول‌ها)**
  - گاهی بروز پروتئین اوری یا هماچوری (ولی سندرم نفروتیک یا نارسایی کلیه ایجاد نمی‌شود)
- *نفریت لوپوسی کانونی (کلاس ۳):*
  - درگیری **کمتر از ۵۰ درصد گلومرول‌ها** (ضایعات سگمنتال یا گلوبال)
  - **تورم و تکثیر سلول‌های اندوتلیال و مزانژیال + تجمع لوکوسیتی + نکروز مویرگی + ترومبوز هیالن**
  - معمولا با **تکثیر خارج مویرگی** همراه با **نکروز کانونی** و **تشکیل هلال** همراهی دارد
- *نفریت لوپوسی منتشر (کلاس ۴):*
  - **شایع‌ترین و شدیدترین نوع نفریت لوپوسی**
  - مشابه نفریت لوپوسی کلاس ۳ **(ولی ۵۰ درصد یا بیشتر از گلومرول‌ها درگیر هستند)**
  - نمای میکروسکوپی: **تکثیر سلول‌های اندوتلیال، مزانژیال و اپی تلیال + تشکیل هلال + رسوب کمپلکس ایمنی ساب اندوتلیال و افزایش ضخامت حلقوی شکل در دیواره مویرگ (نمای Wire loop)**
- *نفریت لوپوسی ممبرانو (کلاس ۵):*
  - رسوب **ساب اپی تلیال** کمپلکس ایمنی » افزایش ضخامت منتشر دیواره مویرگی
  - افزایش تولید ماده‌ای مشابه غشا پایه که در رنگ آمیزه نقره به صورت **نیزه** یا **Spike** است
- *نفریت لوپوس اسکلروزان پیشرفته (کلاس ۶):*
  - **اسکلروز بیش از ۹۰ درصد گلومرول‌ها**
  - مطرح کننده ESRD

گزینه الف پاسخ صحیح است

۷- کلانژیت صفراوی اولیه (سیروز صفراوی اولیه):

- **تخریب التهابی و غیر چرکی مجاری صفراوی داخل کبدی کوچک تا متوسط**
- **عدم درگیری** مجاری داخل کبدی بزرگ و مجاری صفراوی خارج کبدی
- معمولا در خانم‌های میانسال
- معمولا به سمت سیروز پیشرفت نمی‌کند (اسم قدیمی » سیروز صفراوی اولیه)
- شاخص‌ترین یافته آزمایشگاهی: **آنتی بادی آنتی میتوکندریال**
- **افزایش ALP، کلسترول سرم**

نمای میکروسکوپی:

تخریب مجاری صفراوی بین لوبولی با ارتشاح لنفوپلاسماسل (*با یا بدون گرانولوم*):

- **درگیری به صورت پچی » یک مجرا درگیر و سالم بودن سایر مجاری**
- **واکنش داکتولی و نهایتا فیبروز سپتال پورت پورت**

Primary biliary cholangitis.A portal tract is expanded by an infiltrate of **lymphocytes** and **plasma cells**. Note the **granulomatous reaction** to the bile duct undergoing destruction ("florid duct lesion").

خصوصیات اصلی کلانژیت اسکلروزان اولیه و کلانژیت صفراوی اولیه		
ویژگی	کلانژیت صفراوی اولیه	کلانژیت اسکلروزان اولیه
سن	میانگین سنی ۵۰ سال	میانگین سنی ۳۰ سال
جنسیت	۹۰% در خانم ها	۷۰% در مردان
سیر بالینی	پیشرونده	پیشرونده، ممکن است به سمت کلانژیوکارسینوم برود
شرایط همراه	سندرم شوگرن (۷۰% موارد)، بیماری تیروئید (۲۰% موارد)، اسکلرودرمی (۵% موارد)	بیماری التهابی روده (۷۰% موارد)، پانکراتیت اتوایمیون، بیماری فیبروزان مرتبط با IgG4
سرولوژی	AMA مثبت (۹۵% موارد)، ANA مثبت (۲۰% موارد)، ANCA مثبت (۴۰% موارد)	ANCA مثبت (۶۵% موارد)، ANA مثبت (۶% موارد)، AMA مثبت (۰ تا ۵% موارد)
تصویربرداری	طبیعی	تنگی و دانه تسبیحی شدن مجاری صفراوی بزرگ، از بین رفتن مجاری کوچکتر
ضایعه مجرایی	ضایعه فلورید مجاری صفراوی، درگیری صرفا در مجاری کوچک	تخریب التهابی مجاری داخل کبدی بزرگ و خارج کبدی، فیبروز انسدادی مجاری صفراوی کوچک و متوسط داخل کبدی

گزینه الف پاسخ صحیح است

۷- آسم آتوپیک:

- شایع‌ترین نوع آسم
- **واکنش ازدیاد حساسیتی تیپ ۱ (با واسطه IgE)**
- واکنش بیش از حد TH2 »» تولید IL-4 (تولید IgE)، IL-5 (فعال کردن ائوزینوفیل ها)، IL-13 (تولید موکوس و IgE)
- یافته تشخیصی: **انسداد برونش‌ها و برونشیول‌ها با توپی‌های موکوسی غلیظ حاوی اپی تلیوم کنده شده مدور (Curschmann spirals)**
- **ائوزینوفیل و کریستال‌های شارکو- لیدن » تجمعاتی از کریستال‌های تشکیل یافته از پروتئین ائوزینوفیلی گالکتین ۱۰)**
- تغییرات بافت شناسی در **Remodeling**:
  - **هیپرتروفی یا هیپرپلازی عضله برونش + افزایش ضخامت دیواره مجاری هوایی**
  - **افزایش اندازه غدد زیر مخاطی و متاپلازی سلول گابلت**
  - **افزایش عروق زیر مخاطی**
  - **فیبروز زیر غشا پایه**

گزینه ب پاسخ صحیح است

۷- نفروپاتی دیابتی:

- ❑ **افزایش ضخامت غشا پایه** ناشی از لایه‌های متحدالمرکز هیالن متشکل از کلاژن تیپ ۴
- ❑ **اسکلروز مزانشیال منتشر** »» افزایش بستر مزانشیال همراه با تکثیر سلول‌های مزانشیال
- ❑ **گلومرواسکلروز ندولار(کیمل اشتیل ویلسون)** »» **توپی لایه لایه حاوی سلول مزانژیال به دام افتاده PAS مثبت** (*پاتوگنومونیک دیابت*)
- ❑ **افزایش نفوذ پذیری نسبت به پروتئین‌ها** (علی رغم افزایش ضخامت غشا پایه)
- ❑ **پاپیلیت نکروزان(نکروز پاپیلا)** »» طرح خاص پیلونفریت حاد با شیوع بیشتر در دیابتی ها

گزینه الف پاسخ صحیح است

۸- *سلول تکا-گرانولوزا:*

- معمولا پس از منوپاز
- یکطرفه
- ترشح <u>استروژن</u>
- جزء گرانولوزا در ۵ تا ۲۵ درصد موارد بدخیم
- **مخلوطی از سلول‌های گرانولوزای مکعبی و سلول‌های تکای پر از چربی دوکی و چاق(Lipid laden)**
- **اجزای گرانولوزایی ،، تشکیل ساختار مشابه فولیکول تخمدان ،، Call exner bodies**

به یاد داشته باشید که **تکوما – فیبروما** از نظر هورمونی **غیرفعال** و با **آسیت** و **هیدروتوراکس** همراهی دارد **(Meigs syndrome)** و بروز **صفات مردانه** نیز در **تومور سرتولی – لایدیگ** قابل انتظار است

گزینه د پاسخ صحیح است

۹- نمای میکروسکوپی زگیل پوستی:

- ✓ **هیپرپلازی اپیدرم با ماهیت مواج (هیپرپلازی زگیلی یا هیپرپلازی پاپیلوماتوز اپیدرمی)**
- ✓ **واکوئله شدن سیتوپلاسم (کویلوسیتوز) لایه‌های سطحی اپیدرم + هاله رنگ پریده اطراف هسته**
- ✓ **گرانول‌های کراتوهیالن برجسته، تجمع پروتئینی مضرس سیتوپلاسمی و ائوزینوفیلیک (به‌دلیل اختلال بلوغ سلولی)**

گزینه الف پاسخ صحیح است

۱۰- هموگلوبین اوری شبانه ناگهانی (PNH):

- جهش اکتسابی در ژن **PIGA** (phosphatidylinositol glycan)
- **فقدان CD55 و CD59** (*تشخیص: فلوسیتومتری*) »» آنمی همولیتیک مزمن با کمپلکس حمله غشایی C5b – C9

گاهی همراهی با آنمی آپلاستیک قبل یا پس از شروع PNH

- **بروز ترومبوز در ورید پورت و ورید هپاتیک**
- درمان: **اکولوزیماب** (افزایش خطر سپسیس مننگوکوکی) »» واکسن نایسریا مننگوکوک اندیکاسیون دارد

گزینه ب پاسخ صحیح است

۱۱- کریپتورکیدیسم:

- در نوزادان پره مچور شایع‌تر
- عوارض: ناباروری، کنسر بیضه (در موارد یک طرفه، خطر بدخیمی در سمت سالم نیز افزایش می‌یابد)
- نمای میکروسکوپی (در سن ۲ سالگی شروع می‌شود): **ضخیم شدن غشا پایه، از دست رفتن اسپرماتوگونی‌ها، افزایش استرومای بینابینی، برجسته شدن سلول‌های لایدیگ**
- افزایش خطر بروز **نئوپلازی سلول زایای درجا** در بیضه نزول نکرده » پیش ساز تومور سلول زایا
- ارکیوپکسی در سن ۶ تا ۱۲ ماهگی توصیه می‌شود

گزینه ب پاسخ صحیح است

۱۲- کیست کاذب پانکراس:

- ✓ علت: نکروز میعانی در پانکراس
- ✓ شایع‌ترین عارضه پانکراتیت حاد (به ویژه پانکراتیت الکلی)
- ✓ متصل به سطح پانکراس
- ✓ **احاطه بافت چربی نکروتیک و هموراژیک توسط بافت گرانولاسیون و فیبروبلاست‌ها (فاقد پوشش اپی تلیال)**
- ✓ محتویات کیست غنی از آنزیم‌های پانکراسی

گزینه ج پاسخ صحیح است

۱۳- کراتوز آکتینیک:

- ✓ ضایعه **پیش بدخیم**
- ✓ علت: آسیب DNA ناشی از اشعه UV خورشید (معمولا در افراد با پوست روشن و در نواحی در معرض نور خورشید)
- ✓ همراهی با جهش **TP53**
- ✓ نمای ماکروسکوپی: **رنگ برنزه ای-قهوه‌ای یا قرمز با سطح خشن** (*نمای کاغذ سمباره*)
- ✓ نمای میکروسکوپی:
  - **آتیپی سلولی در پایین‌ترین لایه‌های اپیدرم (لایه بازال)**
  - **درم حاوی الیاف الاستیک ضخیم آبی-خاکستری (الاستوز آفتابی)**
  - **لایه شاخی ضخیم و حاوی سلول‌های هسته دار (پاراکراتوز) و هیپرکراتوز**
  - **ندرتا گسترش آتیپی در تمام ضخامت اپیدرم » کارسینوم درجای سلول سنگفرشی**

گزینه الف پاسخ صحیح است

۱۴- استئوئید استئوما و استئوبلاستوما:

- تومور تولید کننده استخوان خوش خیم
- بافت شناسی مشابه (از نظر بالینی و تصویربرداری متفاوت هستند)

- نمای میکروسکوپی:
  - توده گرد تا بیضی از بافت برنزه خونریزی دهنده و دانه دار با حدود مشخص
  - *نیدوس:* ترابکول‌های ظریف استخوانی که به صورت تصادفی به هم متصل شده اند + یک لایه استئوبلاست برجسته در اطراف
  - استرومای احاطه کننده از بافت همبند شل حاوی تعداد زیادی مویرگ متسع و محتقن
  - تشکیل استخوان واکنشی در [redacted] (نه استئوبلاستوم)

The relatively small size, welldefined margins, and benign cytologic features of the neoplastic osteoblasts help distinguish these tumors from osteosarcoma

- [redacted]
  - ☑ زیر ۲ سانتی متر
  - ☑ در افراد جوان شایع‌تر
  - ☑ شایع‌ترین محل درگیری: تیبیا یا فمور (به طور مشخص درگیری کورتکس استخوان)
  - ☑ درد شدید شبانه که با آسپرین و سایر NSAIDها بهبود می‌یابد
  - ☑ درمان: ابلیشن با رادیوفروکوئنسی

Usually, there is a thick rim of reactive cortical bone that may be the only clue radiographically

- استئوبلاستوما:
  - بزرگتر از ۲ سانتی متر
  - معمولا درگیری خلف مهره‌ها (*لامینا و پدیکل*)
  - عدم پاسخ درد به آسپرین و عدم ایجاد واکنش استخوانی
  - درمان: خارج کردن به روش جراحی

گزینه ج پاسخ صحیح است

۱۱- *بیماری کرون* (Regional enteritis):

- ✓ ممکن است هر ناحیه‌ای از دستگاه گوارش را درگیر کند (معمولا التهاب تمام جداری)
- ✓ شایع‌ترین محل »» ترمینال ایلئوم، دریچه ایلئوسکال و سکوم
- ✓ یافته‌های تشخیصی »» Skip lesion، زخم آفتی، تنگی روده، بروز فیشر و فیستول
- ✓ ایجاد زخم‌های مارپیچی در طول محور روده
- ✓ ادم و از بین رفتن چین‌های مخاطی و سالم بودن مخاط بینابینی (نمای Cobblestone)
- ✓ افزایش ضخامت دیواره روده (ثانویه به ادم تمام ضخامت، فیبروز زیر مخاطی، هیپرتروفی موسکولاریس)
- ✓ گسترش چربی مزانتریک به اطراف » چربی خزنده (Creeping fat)

✓ نمای میکروسکوپی:

- ❑ ارتشاح خوشه‌ای نوتروفیل داخل کریپت (آبسه کریپتی)
- ❑ به هم ریختگی ساختار مخاطی (bizarre branching کریپت ها)
- ❑ متاپلازی پوششی به شکل غدد آنتر معده (متاپلازی پسودوپیلوریک)
- ❑ متاپلازی سلول پانت در کولون چپ (به صورت طبیعی در کولون چپ وجود ندارد)
- ❑ گرانولوم غیر کازیفیه ،، شاه علامت بیماری کرون (عدم وجود رد کننده بیماری نیست)
- ❑ تجمع گرانولوم‌ها در پوست به صورت ندول(کرون متاستاتیک)

✓ ژن‌های دخیل:IRGM-ATG16-**NOD2**

گزینه الف پاسخ صحیح است

پاسخنامه آزمون ۴

۱- *پولیپ جوانان:*

- ✓ شایع‌ترین نوع پولیپ هامارتومایی
- ✓ سن زیر ۵ سال
- ✓ محل شایع: رکتوم
- ✓ زخمی شدن سطح پولیپ »» خونریزی از رکتوم
- ✓ نمای ماکروسکوپی: **ضایعه پایه دار با سطح صاف قرمز حاوی فضاهای کیستیک**
- ✓ نمای میکروسکوپی: **غدد متسع مملو از موسین و بقایای التهابی**
- ✓ خطر تبدیل به آدنوکارسینوم در موارد متعدد (سندرم پولیپوز جوانان)

گزینه ج پاسخ صحیح است

۲- نمای میکروسکوپی در استئوسارکوم:

- ☐ **پلئومورفیسم سلولی و هسته بزرگ و پر رنگ**
- ☐ **تشکیل ماتریکس استئوئیدی یا استخوان مینراله شده**
- ☐ **معمولا ساختار ظریف و غربالی شکل (lacelike pattern)**
- ☐ **گاهی ایجاد صفحات پهن و ترابکول‌های ابتدایی**
- ☐ **نکروز، تهاجم عروقی و سلول‌های غول آسا بیزار شایع است**

Mitotic activity is **high**, including abnormal forms (e.g., **tripolar mitoses**)

The formation of osteoid matrix or mineralized bone by malignant cells is diagnostic of

به یاد داشته باشید که صفحات سلول‌های کوچک گرد آبی رنگ کمی بزرگتر از لنفوسیت‌ها با سیتوپلاسم غنی از گلیکوژن مطرح کننده **یوئینگ سارکوم** است

گزینه د پاسخ صحیح است

۳- لیکن پلان:

- ❖ **پاپول‌های مسطح،چند وجهی، ارغوانی رنگ و خارش دار با نقاط یا خطوط سفید سطحی** *(استریای ویکهام)*
- ❖ پاسخ سیتوتوکسیک **سلول‌های +CD8** علیه آنتی ژن‌های لایه بازال و **پیوستگاه اپیدرم و درم (درماتیت مرزی)**
- ❖ نمای میکروسکوپی:
  - **هیپرپلازی اپیدرم،هیپرگرانولوز و هیپرکراتوز** *(تغییرات مزمن)*
  - **نمونه بارز درماتیت‌های حد مرزی** *(ارتشاح نواری و متراکم لنفوسیتی در محل اتصال درم و اپیدرم)*
  - **نمای زیگزاگ یا دندانه اره‌ای** *(رت ریج‌های نوک تیز)* **محل اتصال درم و اپیدرم**
  - **تغییر شکل سلول‌های لایه بازال به سلول‌های بالغ لایه خار دار** (squamatization *یا سنگ فرشی شدن)*
  - **سلول‌های بدون هسته و نکروتیک بازال در داخل درم پاپیلاری** *(اجسام کلونید یا سیوات)*

گزینه د پاسخ صحیح است

۴- *تومور فیلودس:*

- ☑ رشد بیشتر سلول‌های استرومایی (نسبت به سلول‌های اپی تلیال)
- ☑ ایجاد **ندول پیازی شکل** از سلول‌های استرومایی در حال تکثیر مفروش با اپی تلیوم
- ☑ **الگوی رشد برگ مانند (Leaf like)**
- ☑ تومور فیلودس درجه بالا »» اپی تلیوم کم یا فقدان اپی تلیوم (ایجاد نمای سارکوماتو)

Intralobular stromal neoplasms: Fibroadenoma has an expansile growth pattern with pushing circumscribed borders. Phyllodes tumors has Proliferating stromal cells distort the glandular tissue, forming cleftlike spaces, and bulge into surrounding stroma

گزینه ب پاسخ صحیح است

۵- نمای میکروسکوپی هیپرپلازی خوش خیم پروستات:

- ☑ **پرولیفراسیون نواحی غددی با ایجاد چین‌های پاپیلری و استرومای فیبری عضلانی**
- ☑ **احاطه غدد هیپرپلاستیک با سلول‌های اپی تلیال بلند استوانه‌ای و یک لایه سلول قاعده‌ای محیطی** *(برخلاف آدنوکارسینوم پروستات)*
- ☑ **اجسام آمیلاسه در مجرای غدد (ترشحات پروتئینی لایه لایه)**

گزینه الف پاسخ صحیح است

۶- آنمی همولیتیک اتوایمیون:

- ☑ تست کومبس مستقیم: تشخیص آنتی بادی‌های متصل به RBC
- ☑ تست کومبس غیرمستقیم: تشخیص وجود آنتی بادی در سرم
- ☑ *آنمی همولیتیک اتوایمیون گرم:*
  - ❑ عمدتا توسط **IgG** (به ندرت IgA) »» تخریب RBC در **طحال**
  - ❑ مشاهده **اسفروسیت** در لام خون محیطی
  - ❑ آنمی خفیف مزمن + اسپلنومگالی
  - ❑ ۶۰ درصد موارد **ایدیوپاتیک** (اولیه)
  - ❑ همولیز ناشی از دارو:
    - ☑ *متیل دوپا* »» **تولید آنتی بادی علیه RBC**
    - ☑ *پنی سیلین* »» **هاپتن (القای پاسخ آنتی بادی با اتصال کوالان به پروتئین غشا RBC)**
    - ☑ *کینیدین* »» **تشکیل کمپلکس ایمنی با فعال شدن کمپلمان**
- ☑ *آنمی همولیتیک اتوایمیون سرد:*
  - ○ عمدتا توسط **IgM** » اتصال به غشای RBC در دمای کمتر از ۳۰ درجه در نواحی انتهایی مانند انگشت، گوش و تثبیت کمپلمان »» در نواحی گرمتر بدن آزاد شدن IgM و متصل ماندن C3b و فاگوسیت RBC توسط ماکروفاژهای کبد و طحال (**همولیز خارج عروقی**)

- همراهی با پدیده رینود (آگلوتیناسیون سرد)

طبقه‌بندی آنمی همولیتیک اتوایمیون
آنمی همولیتیک گرم: • *اولیه (ایدیوپاتیک)* • *ثانویه:* نئوپلاسم B Cell (CLL مزمن)، اختلالات اتوایمیون (لوپوس)، داروها (متیل دوپا، پنی سیلین، کینیدین)
آنمی همولیتیک سرد: ○ *حاد:* عفونت مایکوپلاسما، عفونت مونونوکلئوز ○ *مزمن:* ایدیوپاتیک، نئوپلاسم لنفوئید B Cell (لنفوم لنفوپلاسموسیتیک)

گزینه د پاسخ صحیح است

۷- به جدول زیر توجه نمایید:

مشخصات مول هیداتی فرم کامل و ناقص		
مشخصه	*مول کامل*	*مول ناقص*
کاریوتیپ	دیپلوئید	تریپلوئید
ادم پرزها	تمام پرزها	بعضی از پرزها
تکثیر تروفوبلاست	منتشر، محیطی	کانونی، خفیف
HCG سرم	افزایش یافته	کمتر افزایش یافته
HCG بافتی	++++	+
خطر کوریوکارسینوم	۲/۵ درصد	نادر

نمای میکروسکوپی مول:

- *مول کامل:*
  - تورم هیدروپیک پرزهای کوریونی کم عروق + استرومای ادماتو، میگزماتو و سست
  - پرولیفراسیون سلول‌های سیتو ترفوبلاست و سن سشیوترفوبلاست
- *مول ناقص:*
  - ✓ برخی از پرزها ادماتو
  - ✓ پرولیفراسیون تروفوبلاست موضعی و اندک

گزینه ج پاسخ صحیح است

۸- نمای میکروسکوپی بیماری گریوز:

- هیپرتروفی و هیپر پلازی قرینه سلول‌های پوششی فولیکول‌ها
- ارتشاح لنفاوی (عمدتا T cell) و ایجاد مراکز زایا
- کمرنگ شدن کلوئید داخل فولیکول و مضرس شدن حاشیه آن (Scalloped margin)

• ازدحام سلول‌های پوششی استوانه‌ای بلند » تشکیل ساختار مشابه پاپیلا (بر خلاف کنسر پاپیلاری است)

• بافت‌های خارج تیروئیدی » هیپرپلازی لنفاوی منتشر، ادم و نهایتا فیبروز ساختارهای اطراف اربیت (به‌دلیل وجود گلیکوز آمینوگلیکان)، رسوب گلیکوز آمینوگلیکان وارتشاح لنفوسیتی در پوست (درموپاتی)

Graves disease.The follicles are lined by tall **columnar epithelial cells** that are actively **resorbing the colloid in the centers of the follicles**, resulting in a "**scalloped**" appearance of the colloid

گزینه الف پاسخ صحیح است

۹- نمای میکروسکوپی سارکوم کاپوزی:

- ❑ پچ: عروق خونی متسع، نامنظم و زاویه دار مفروش شده با سلول‌های اندوتلیال + ارتشاح پراکنده سلول‌های التهابی که گاهی حاوی هموسیدرین است
- ❑ پلاک: مجاری عروقی کنگره دار و متسع درمی که توسط سلول‌های دوکی چاق احاطه شده است + RBC خارج از رگ + ماکروفاژهای مملو از هموسیدرین
- ❑ *ندول*: سلول‌های دوکی در حال تکثیر و چاق + فضاهای شکاف مانند پراکنده + خونریزی و رسوب هموسیدرین + اشکال میتوزی

به یاد داشته باشید که عامل سارکوم کاپوزی **HHV-8** بوده و در بیماران **ایدزی** شایع‌تر است

گزینه ج پاسخ صحیح است

۱۰- فیبروز ایدیوپاتیک ریه (آلونولیت فیبروزان کریپتوژنیک یا پنومونی بینابینی معمول)

- ✓ نمای ماکروسکوپی: **نمای قلوه سنگی در سطح پلورال**
- ✓ شاه علامت بافت شناسی: **فیبروز بینابینی تکه‌ای و کانون‌های فیبروبلاستی + حضور همزمان ضایعات زودرس و دیررس**
- ✓ **الگوی ضروری برای تشخیص: پنومونی بینابینی معمول (UIP) » Patchy interstitial fibrosis**
- ✓ معمولا در **لوب‌های تحتانی**، زیر پلور و امتداد سپتوم‌های بین لبولی
- ✓ **تشکیل فضاهای کیستی پوشیده شده با پنوموسیت نوع ۲ »»** *فیبروز لانه زنبوری*(اختصاصی نیست)
- ✓ تغییرات شریان ریوی: **فیبروز انتیما و افزایش ضخامت مدیا**

گزینه ج پاسخ صحیح است

۱۱- هیپرپلازی ندولار فوکال (FNH)

- ➢ علت بروز »» **تغییرات موضعی در خونرسانی پارانشیم کبدی** (آنومالی‌های عروقی)
- ➢ معمولا در افراد جوان و میانسال
- ➢ نمای ماکروسکوپی »» **ندول با حدود مشخص و کپسول ناقص**
- ➢ نمای میکروسکوپی:
  - ○ **اسکار مرکزی فرورفته ستاره‌ای شکل سفید خاکستری حاوی عروق بزرگ غیرطبیعی و واکنش داکتولی**
  - ○ **تیغه‌های فیبروز شعاعی با گسترش به محیط**
  - ○ **فیبروز در نواحی با کاهش جریان خون و هیپرپلازی در نواحی با افزایش جریان خون**

گزینه ب پاسخ صحیح است

۱۲- شایع‌ترین محل اپاندیموم:

- دو دهه اول زندگی » **بطن چهارم**
- بالغین » **طناب نخاعی** (مرتبط با **نوروفیبروماتوز تیپ ۲**)

نمای میکروسکوپی اپاندیموم:

- **سلول هایی با هسته‌های منظم گرد تا بیضی با کروماتین گرانولر فراوان**
- **زمینه متراکم رشته‌ای (فیبریلاری) متغیر در بین هسته ها**
- **تشکیل ساختارهای طویل یا گرد (مشابه مجرای اپاندیمی جنینی) با گسترش زواید ظریف و بلند به درون مجرا (روزت‌ها یا مجرا)**
- **قرارگیری سلول‌های توموری در اطراف رگ و ایجاد یک ناحیه بینابینی حاوی زواید ظریف اپاندیمی (perivascularpseudorosettes)**

گزینه ب پاسخ صحیح است

۱۳- یافته‌های تشخیصی در هیپرپلازی فولکیولی:

- ✓ **حفظ ساختمان لنف نود**
- ✓ **تفاوت اندازه و شکل مراکز زایا**
- ✓ **فعالیت فاگوسیتی و میتوزی واضح در مرکز زایا**
- ✓ **وجود جمعیت مختلطی از لنفوسیت‌ها در مراکز زایا با اندازه و شکل مختلف**

گزینه الف پاسخ صحیح است

۱۴- با توجه به **هیپرتانسیون و هیپوکالمی و توده آدرنال**، محتمل‌ترین تشخیص **آدنوم ترشح کننده آلدسترون (تومور کان)** است

آدنوم ترشح کننده آلدسترون (تومور کان):

- ☐ نمای ماکروسکوپی: **ضایعه منفرد و کوچک (کمتر از ۲ سانتی متر) با حدود مشخص رنگ زرد روشن**
- ☐ نمای میکروسکوپی:

- **متشکل از سلول‌های قشری مملو از لیپید و تشابه ساختاری با زونا فاسیکولاتا (علی رغم منشا گرفتن از زونا گلومرولوزا)**
- **انکلوزیون‌های سیتوپلاسمی ائوزینوفیلی لایه لایه پس از درمان با اسپرینولاکتون ( )**

گزینه د پاسخ صحیح است

۱۵- انکوسایتوم:

- ☑ تومور خوش خیم با منشا **سلول‌های intercalated مجاری جمع کننده**
- ☑ از دست رفتن کروموزوم‌های ۱ و ۷ و بازآرایی ژن سیکلین ۱
- ☑ موارد **متعدد** » همراهی با **توبروس اسکلروز**
- ☑ ۱۰ تا ۳۰ درصد موارد **متعدد** » همراهی با کارسینوم سلول کلیوی
- ☑ یافته تصویربرداری: **اسکار مرکزی ستاره‌ای**
- ☑ **ازدیاد میتوکندری‌ها (رنگ برنزه) و سیتوپلاسم ظریف گرانولر ائوزینوفیلیک**

گزینه ب پاسخ صحیح است

پاسخنامه آزمون ۵

۱- آنمی آپلاستیک:

- ☑ فرضیه اتوایمیون »» فعال شدن **TH1** و تولید TNF و اینترفرون گاما »» سرکوب پیش ساز خونساز
- ☑ فرضیه ژنتیکی »» **نقص در تلومراز** و پیری زودرس سلول‌های بنیادی
- ☑ **همراهی با پان سیتوپنی (اسپلنومگالی یا لنف آدنوپاتی مشاهده نمی‌شود)**
- ☑ تشخیص » **آسپیراسیون مغز استخوان (پر شدن مغز استخوان با چربی)**

گزینه ج پاسخ صحیح است

۲- آنژیوسارکوم:

- عامل خطر: لنف ادم ثانویه به رزکسیون لنف نودها در کنسر پستان (گاهی به دنبال رادیاسیون کنسر پستان در غیاب لنف ادم)
- عوامل خطر آنژیوسارکوم کبد: حشره کش‌های حاوی آرسنیک، پلی وینیل کلراید
- نمای ماکروسکوپی: **ندول قرمز کوچک با حاشیه مشخص**
- نمای میکروسکوپی:
  - **سلول‌های اندوتلیال چاق و آتیپیک با ایجاد مجاری عروقی**
  - **گاهی سلول‌های دوکی یا اپی تلوئید که عروق مشخصی نیز ایجاد نمی‌کند**

The endothelial cell origin can be demonstrated in poorly differentiated tumors by immunohistochemical staining markers like **CD31** and **ERG**

گزینه الف پاسخ صحیح است

۳- *کارسینوم آناپلاستیک:*

- تشکیل خود به خودی یا نتیجه پیشرفت کارسینوم‌های خوب تمایز یافته پاپیلری و فولیکولار
- غیر فعال شدن TP53
- نمای ماکروسکوپی: **توده حجیم با رشد سریع و دست اندازی به بافت اطراف تیروئید**
- نمای میکروسکوپی: **سلول‌های آناپلاستیک بزرگ و پلئومورف یا دوکی**
- گاهی حاوی کانون هایی با تمایز پاپیلاری یا فولیکولر (بیانگر منشا گرفتن از کارسینوم تمایز یافته)

گزینه د پاسخ صحیح است

۴- کندروسارکوم:

- ☑ در مردان شایع‌تر
- ☑ انواع کندروسارکوم: معمولی (تولید کننده غضروف هیالین)، تمایز مجدد، سلول روشن، مزانشیمی
- ☑ شایع‌ترین نوع: (۹۰ درصد موارد)
- ☑ **معمولا درگیری آگزیال مانند لگن، شانه، دنده‌ها**

- ☑ **درگیری دیستال اندام نادر است** (برخلاف استئوسارکوم که معمولا منافیز استخوان‌های بلند مانند فمور یا تیبیا درگیر می‌شود))
- ☑ گرافی: **غضروف کلسفیه به صورت کانون هایی با دانسیته کرک مانند همراه با تخریب استخوان و تشکیل توده بافت نرم**
- ☑ ۱۵ درصد موارد: منشا از انکندروم یا استئوکندروم
- ☑ **همراهی با موتاسیون IDH1 و IDH2**
- ☑ متاستاز معمولا به صورت خونی خصوصا به ریه
- ☑ نمای ماکروسکوپی: **تومور بزرگ با ندول‌های غضروفی خاکستری، سفید و براق همراه با نواحی ژلاتینی یا میکزوئید**
- ☑ نمای میکروسکوپی:
  - **کلسیفیکاسیون بچی + نکروز مرکزی + فضاهای کیستیک**
  - **عبور از کورتکس و گسترش به عضلات یا چربی**
  - **ارتشاح غضروف به مغز استخوان و احاطه ترابکول‌های طبیعی**
  - **درجه ۱: سلول‌های غضروفی حاوی هسته کوچک و چاق و سلولاریته کم**
  - **درجه ۳: سلولاریته بالا، پلئومورفیسم و سلول‌های غول آسای بیزار و میتوز فراوان**

گزینه ج پاسخ صحیح است

۷- تومورهای نورونی:

- وجود نشانگرهای نورونی مانند **سیناپتوفیزین، نوروفیلامان ها**
- معمولا درجه پایین و تظاهر به صورت تشنج
- *تومور نوروایپتلیال دیس امبریوپلاستیک:*
  - ✓ تومور درجه پایین در **کودکان** و نوجوانان
  - ✓ رشد آهسته و پیش آگی خوب بعد از برداشتن
  - ✓ معمولا در قسمت سطحی لوب **تمپورال**
  - ✓ **قرارگیری ستونی سلول‌های نورونی گرد کوچک اطراف یک هسته مرکزی متشکل از زواید**

Small, round neuronal cells arranged in columns and around central cores of processes

- *گانگلیوگلیوم ها:*
  - ✓ متشکل از گانگلیون‌های نئوپلاستیک و سلول‌های گلیال
  - ✓ رشد آهسته
  - ✓ همراهی با جهش‌های نقطه‌ای **BRAF**
  - ✓ معمولا در لوب تمپورال

گزینه الف پاسخ صحیح است

۶- آدنوم هپاتوسلولار:

- ❑ منشا: سلول‌های کبدی
- ❑ شایع‌ترین نشانه بالینی »» درد شکم به‌دلیل توده بزرگ شونده یا نکروز هموراژیک و فشار بر روی کپسول
- ❑ همراهی با **موتاسیون بتا کاتنین** » افزایش خطر بدخیمی
- ❑ **عامل خطر »» مصرف OCP**
- ❑ نمـای میکروسـکوپی »» **طنـاب هایـی از هپاتوسـیت‌ها کـه توسـط عـروق شـریانی تغذیـه می‌شـود (نواحـی پـورت وجـود نـدارد)**

گزینه د پاسخ صحیح است

۷- پیلونفریت مزمن:

- ✓ **عدم تقارن در اسکار و اندازه کلیه‌ها** حتی در موارد دوطرفه (وجه افتراق با اسکلروز عروقی دوطرفه و GN مزمن)
- ✓ شاه علامت ماکروسکوپی: **اسکار لگنچه و کالیس همراه با بدشکلی کالیس و صاف شدن نوک پاپی ها**
- ✓ **اسکارهای خشن در قطبین کلیه همراه با صاف شدن کالیس‌های انتهایی** (*ریفلاکس نفروپاتی*)
- ✓ نمای میکروسکوپی:
  - **فیبروز بینابینی ناهمگن و ارتشاح لنفوسیت،پلاسماسل و گاهی نوتروفیل(غیر اختصاصی)**
  - **توبول‌های متسع حاوی کست کلوئید PAS مثبت به رنگ آبی تا صورتی براق (Thyroidization)**
  - آرتریواسکلروز (در اثر افزایش فشار خون) و گلومرولواسکلروز (ثانویه به تخریب نفرون ها)

گزینه ب پاسخ صحیح است

۸- به جدول زیر توجه نمایید:

Table 13.6 Gastrointestinal (GI) Polyposis Syndromes

Syndrome	Mean Age at Presentation (Years)	Mutated Gene(s)	GI Lesions	Selected Extragastrointestinal Manifestations
Peutz-Jeghers syndrome	10–15	*LKB1/STK11*	Arborizing polyps—small intestine > colon > stomach; colonic adenocarcinoma	Mucocutaneous pigmentation; increased risk for thyroid, breast, lung, pancreas, gonadal, and bladder cancers
Juvenile polyposis	<5	*SMAD4, BMPR1A*	Juvenile polyps; increased risk for gastric, small-intestinal, colonic, and pancreatic adenocarcinoma	Pulmonary arteriovenous malformations, digital clubbing
Cowden syndrome	<15	*PTEN*	Hamartomatous polyps, lipomas, ganglioneuromas, inflammatory polyps; increased risk for colon cancer	Benign skin tumors, benign and malignant thyroid and breast lesions
Tuberous sclerosis	Infancy to adulthood	*TSC1, TSC2*	Hamartomatous polyps (rectal)	Facial angiofibroma, cortical tubers, renal angiomyolipoma
Familial adenomatous polyposis (FAP)				
Classic FAP	10–15	*APC*	Multiple adenomas	Congenital RPE hypertrophy
Attenuated FAP	40–50	*APC*	Multiple adenomas	
Gardner syndrome	10–15	*APC*	Multiple adenomas	Osteomas, desmoids, skin cysts
Turcot syndrome	10–15	*APC*	Multiple adenomas	CNS tumors, medulloblastoma

CNS, Central nervous system; *RPE*, retinal pigment epithelium

گزینه ب پاسخ صحیح است

۹- فیبروآدنوم فوش خیم:

- متشکل از هر دو سلول نئوپلاستیک و پرولیفراسیون واکنشی سلول‌های‌ای پتلیال
- دارای **حدود مشخص و سلولاریته کم**
- الگوی رشد گسترش یابنده با حاشیه‌های مشخص فشارنده **(ایجاد ساختارهای دراز و شکاف مانند)**

گزینه ج پاسخ صحیح است

۱۰- نمای میکروسکوپی در اریتم مولتی فرم:

- ✓ **ارتشاح لنفوسیتی دور عروق سطحی و ادم درم**
- ✓ **ارتشاح لنفوسیت‌ها در محل اتصال درم و اپیدرم ،، درماتیت حد مرزی (interface dermatitis)**
- ✓ **آپوپتوز کراتینوسیت‌های لایه بازال اپیدرم ،، تشکیل تاول**

گزینه د پاسخ صحیح است

۱۱- سمینوم:

- **شایع‌ترین تومور ژرم سل**
- متاستاز معمولا به لنف نود ایلیاک و پاراآئورت
- نمای ماکروسکوپی: **تومور نرم سفید خاکستری با کانون هایی از نکروز ولی بدون خونریزی**
- نمای میکروسکوپی:
  - **سلول‌های بزرگ یک شکل با حدود مشخص، سیتوپلاسم شفاف و غنی از گلیکوژن و هسته گرد با هستک برجسته**
  - **سلول‌ها به صورت لبول‌های کوچکی قرار گرفته که توسط سپتا فیبروز جدا شده اند**
  - **ارتشاح لنفوسیتی + گاهی واکنش گرانولوماتوز**
  - **وجود سلول‌های سن سیشیوترفوبلاست (۱۵ درصد موارد) ،، افزایش خفیف HCG (تاثیری در پیش آگهی ندارد)**

گزینه د پاسخ صحیح است

۱۲- تومورهای آندومتریوئید:

- تومور توپر یا کیستیک
- معمولا بدخیم
- گاهی همراهی با اندومتریوز
- جهش در ژن **PTEN** (مانند تومور اندومتریوئید رحم)
- نمای میکروسکوپی: **تشکیل غدد لوله‌ای مشابه غدد اندومتر در داخل پوشش فضاهای کیستی**

گزینه الف پاسخ صحیح است

۱۳- موکورمایکوز:

- ❑ هایف‌ها **بدون سپتوم** و با زاویه **عمودی** منشعب شده اند
- ❑ تمایل به **تهاجم به جدار عروق** و ایجاد **خونریزی، نکروز عروقی و انفارکتوس**

به یاد داشته باشید که هایف با **سپتوم** و **زاویه حاده** مطرح کننده **آسپرژیلوس** است

گزینه الف پاسخ صحیح است

۱۴- لنفوم منتشر سلول B بزرگ:

- ○ شایع‌ترین لنفوم بزرگسالان
- ○ **BCL6 مثبت (یک سوم موارد)، BCL2 مثبت، t(14 18)، جهش ژن MYC**
- ○ ایمنوفنوتیپ: **CD20 مثبت، IgM و IgG سطحی، بیان متغیر CD10 و BCL2**
- ○ شایع‌ترین محل درگیری خارج لنف نود: **دستگاه گوارش** (درگیری کبد، طحال و مغز استخوان در زمان تشخیص شایع نیست)
- ○ نمای میکروسکوپی:
  - ✓ **لنفوسیت B بزرگ (سه تا چهار برابر لنفوسیت طبیعی) با حدود هسته‌ای مدور یا بیضی و کروماتین پراکنده و چندین هستک مشخص و مقادیر متوسطی سیتوپلاسم رنگ پریده**
  - ✓ **سلول با هسته‌های مدور یا چندلوبی وزیکولار، یک یا دو هستک برجسته مرکزی و سیتوپلاسم رنگ پریده یا بازوفیل فراوان**
  - ✓ **گاهی مشاهده سلول‌های غول آسا مشابه ریداشتنبرگ**

Diffuse large B cell lymphoma—lymph node. The tumor cells have large nuclei with open chromatin and prominent nucleoli

گزینه ج پاسخ صحیح است

۱۵- بیومارکرهای قلبی:

- ➢ میوگلوبین (افزایش سریع تر)
- ➢ **تروپونین قلبی T, I (اختصاصی تر)»» افزایش طی ۲ تا ۴ ساعت، بیشترین میزان طی ۴۸ ساعت، سطوح بالا به مدت ۷ تا ۱۰ روز**
- ➢ LDH
- ➢ **CK-MB »» افزایش ۲ تا ۴ ساعت پس از MI، بیشترین میزان طی ۲۴ تا ۴۸ ساعت ،بازگشت به سطح طبیعی پس از ۷۲ ساعت**

گزینه ب پاسخ صحیح است

پاسخنامه آزمون ۶

۱- تیروئیدیت گرانولوماتوز تحت حاد (دکرون):

- ✓ در خانم‌ها شایع‌تر
- ✓ ثانویه به عفونت ویروسی
- ✓ نمای ماکروسکوپی: **بزرگی یک یا دو طرفه تیروئید سفت با کپسول سالم**
- ✓ نمای میکروسکوپی:
  - ☐ **تخریب فولیکول‌های تیروئید و نشت کولوئید**
  - ☐ **ارتشاح نوتروفیل(مرحله حاد) و لنفوسیت، پلاسماسل و ماکروفاژ (مرحله غیر حاد)**
  - ☐ **واکنش گرانولوماتوز همراه با سلول‌های غول آسا ثانویه به کلوئید خارج شده**

گزینه ب پاسخ صحیح است

۲- هپاتیت C:

- ویروس RNA دار
- معمولا بدون علامت »» عفونت پایدار و هپاتیت مزمن
- یافته تشخیصی در عفونت مزمن »» **افزایش و طبیعی شدن متناوب آنزیم‌های کبدی**
- همراهی با **کرایوگلوبولینمی**
- نمای میکروسکوپی در هپاتیت C مزمن: **تجمعات بزرگ لنفاوی + Fatty change هپاتوسیت‌ها + آسیب مجاری صفراوی مشابه کلانژیت صفراوی اولیه**

گزینه ب پاسخ صحیح است

۳- *آنژیوماتوز باسیلری:*

- پرولیفراسیون عروقی ناشی از بارتونلا
- در **ایدز و پیوند** شایع‌تر
- علامت بالینی: ضایعات جلدی پاپولوندولار قرمز که به آسانی خونریزی می‌کند
- نمای میکروسکوپی:
  - **پرولیفراسیون مویرگ‌های مفروش با سلول‌های اندوتلیالی اپی تلوئید برجسته همراه با میتوز و آتیپی هسته‌ای**
  - **ارتشاح نوتروفیل + بقایای هسته‌ای + تجمعات گرانولر متمایل به ارغوانی حاوی باکتری**

گزینه الف پاسخ صحیح است

۴- کارسینوم سلول روشن:

- شایع‌ترین نوع (معمولا متعدد و دوطرفه)
- جهش ژن VHL روی کروموزوم ۳ ←سندرم VHL (فئوکروموسیتوم، همانژیوم مخچه وشبکیه، کارسینوم سلول کلیوی سلول روشن)
- حذف بازوی کوتاه در برگیرنده VHL کروموزوم ۳ ← clear cell RCC اسپورادیک

- افزایش بیان VEGF
- تمایل به تهاجم وریدی
- نمای ماکروسکوپی: **توده‌های کروی با قطر ۳ تا ۱۵ سانتی متر با سطح مقطع زرد تا نارنجی (به‌دلیل چربی فراوان) و نواحی بارز نکروز و نرم شدن کیستی یا خونریزی**
- نمای میکروسکوپی:
  - **ایجاد ندول‌های اقماری در پارانشیم مجاور همراه با نواحی کیستی یا خونریزی**
  - **شامل طیفی از سلول‌های با سیتوپلاسم شفاف و واکوئوله (پر از چربی) تا سلول‌های توپر گرانولر که به صورت دستجات سلولی قرار گرفته که با شبکه ظریف عروق همبندی از هم جدا شده است**
  - **استروما کم ولی پرعروق**

گزینه د پاسخ صحیح است

۶- عفونت پنوموسیستیس:

- ✓ ایجاد پنومونیت بینابینی در ریه
- ✓ **اگزودای صورتی کف آلود داخل آلوئولی ، اگزودای پشمکی(Cotton candy)**
- ✓ **رنگ آمیزی نقره ، کیست‌های گرد و شبیه فنجان درون اگزودای آلوئولی**

گزینه ج پاسخ صحیح است

۷ به یاد داشته باشید که **مهم‌ترین عامل تعیین کننده پیش آگهی: وسعت تهاجم و گسترش (مرحله بندی)**

گزینه الف پاسخ صحیح است

۷- لنفوم بورکیت:

- **جا به جایی ژن MYC و ترانسلوکاسیون (۸ ۱۴)**
- موارد اندمیک (همراهی با توده فک) معمولا مرتبط با عفونت **EBV**
- ایمنوفنوتیپ: **IgM سطحی، CD20 مثبت، CD10 مثبت، BCL6 مثبت**
- نمای میکروسکوپی:
  - **سلول‌های توموری یک دست و ظاهر یکسان با سایز متوسط و دارای هسته‌های گرد یا بیضی حاوی ۲ تا ۵ هستک واضح**
  - **مقادیر متوسط سیتوپلاسم بازوفیل یا آموفیل همراه با واکئول‌های کوچک مملو از لیپید**
  - **میتوز و آپوپتوز فراوان ، وجود ماکروفاژهای بافتی حاوی بقایای بلعیده شده هسته**

These benign macrophages often are surrounded by a clear space, creating a "starry sky" pattern

گزینه الف پاسخ صحیح است

۸- پمفیگوس وولگاریس:

- ☑ **شایع‌ترین نوع پفیگوس**
- ☑ ایجاد وزیکول و تاول‌های شل در **مخاط** و **پوست** (به ویژه پوست سر، زیر بغل، صورت، تنه و نواحی تحت فشار)
- ☑ **واکنش ازدیاد حساسیت نوع ۲ (با واسطه IgG)**
- ☑ یافته پاتولوژیک اصلی در انواع پمفیگوس »» **آکانتولیز**

ارتشاح متغیر لنفوسیت،ماکروفاژ و انوزینوفیل در درم سطحی در تمام انواع پمفیگوس

- ☑ **آکانتولیز سوپرابازال** *(ایجاد تاول‌های سوپرابازال حاوی تعداد زیاد کراتینوسیت گرد از هم جداشده)*
- ☑ **آنتی بادی(IgG) علیه پروتئین‌های دسموزومی بین سلولی (دسموگلین ۱و۳)**
- ☑ بررسی ایمونوفلورسانس: **رسوب یکنواخت IgG در طول غشاهای سلولی کراتینوسیت‌ها** *(نمای تور ماهی گیری)*

به یاد داشته باشید که در **پمفیگوس فولیاسه**، **آکانتولیز و رسوب ایمنوگلوبین** محدود به **لایه‌های سطحی اپی درم** است

گزینه ج پاسخ صحیح است

۹- تومور استرومال گوارشی(GIST):

- ❖ شایع‌ترین تومور مزانشیمی شکم
- ❖ جهش در ژن **تیروزین کیناز KIT (شایع ترین)** و PDGFRA
- ❖ منشا تومور: [illegible] یا سلول‌های ضربان ساز برای پریستالتیسم روده
- ❖ نمای ماکروسکوپی: **توده زیرمخاطی گوشتی منفرد با حدود کاملا مشخص**
- ❖ نمای میکروسکوپی: **سلول‌های دوکی کشیده نازک یا سلول‌های اپی تلیوئید چاق تر**
- ❖ عوامل موثر در پیش آگهی: محل تومور(مهم‌ترین عامل)، سایز تومور (بزرگتر از ۱۰ سانتی متر)، اندکس میتوزی

GISTs can be composed of thin, elongated spindle cells or plumper epithelioid cells.

The most useful diagnostic marker is KIT, which is immunohistochemically detectable in 95%

گزینه د پاسخ صحیح است

۱۰- یووینگ سارکوما:

- ☑ تومور بدخیم متشکل از **سلوهای گرد ابتدایی با تمایز نورواکتودرمی** (منشا: حفره مدولاری)
- ☑ دومین سارکوم شایع استخوان در **کودکان** (شایع‌ترین: استئوسارکوم)
- ☑ شایع‌ترین محل: **دیافیز** استخوان‌های بلند
- ☑ نشانه بالینی »» توده دردناک + گرمی و تورم
- ☑ گرافی: **ضایعه لیتیک با گسترش به بافت نرم +**
- ☑ **همراهی با t (11 22)**
- ☑ سلول‌های تومور غضروف یا استخوان تولید نمی‌کنند
- ☑ نمای ماکروسکوپی: تومور سفید و نرم حاوی نواحی **خونریزی و نکروز**

☑ نمای میکروسکوپی:

- **صفحات سلول‌های کوچک گرد آبی رنگ کمی بزرگتر از لنفوسیت‌ها با سیتوپلاسم غنی از گلیکوژن**
- **دستجات مدوری از سلول‌ها با یک محور رشته‌ای مرکزی »** (تمایز نورواکتودرمی)

Ewing sarcoma composed of sheets of small round cells with small amounts of clear cytoplasm

گزینه ب پاسخ صحیح است

۱۱- کارسینوم با ویژگی‌های مدولاری:

- ۵ درصد کارسینوم‌های پستان
- نوعی **کارسینوم منفی سه گانه**
- **صفحاتی از سلول‌های بزرگ آناپلاستیک همراه با ارتشاح قابل توجه لنفوسیتی (با غلبه T cell)**
- معمولا در زنان دچار جهش **BRCA1**

گزینه د پاسخ صحیح است

۱۲- بیماری ویلسون:

- ✓ اتوزوم مغلوب
- ✓ جهش ATP7B (کروموزوم ۱۳)
- ✓ اختلال ترشح مس به صفرا و اختلال در اتصال مس به سرولوپلاسمین (مهم‌ترین ناقل مس)
- ✓ **تجمع مس در کبد (حساس‌ترین تست) همراه با کاهش سرولوپلاسمین سرم و افزایش مس ادرار (اختصاصی‌ترین تست)**
- ✓ علایم خارج کبدی: **چشم** *(حلقه کایزر فلشر در غشا رسمه لیمبوس)* و **مغز** *(درگیری بازال گانگلیون)*

به یاد داشته باشید که اندازه‌گیری سطح مس سرم تشخیصی نیست

گزینه ج پاسخ صحیح است

۱۳- کمبود G6PD:

- وابسته به X: معمولا در **مردان** (در صورت لیونیزاسیون نامطلوب »» بروز در خانم‌ها)
- کاهش میزان گلوتاتیون احیا درون RBC »» استرس اکسیدان »» همولیز داخل عروقی
- داروهای تشدید کننده: **پریماکین، سولفانامیدها، فناستین، نیتروفورانتئین، آسپرین با دوز بالا، مشتقات ویتامین K، برخی غذاها (باقالا)**
- نمای میکروسکوپی:
  - رسوب هموگلوبین »» **اجسام هینز در رنگ آمیزی سوپراویتال**
  - آسیب بیشتر سلولی حین عبور از طحال »» **Bite cell یا Cookie cell (همولیز خارج عروقی)**

گزینه د پاسخ صحیح است

۱۴- لیومیوم (فیبروئید):

- شایع‌ترین تومور خوش خیم در خانم‌های **سنین باروری** و معمولا **متعدد** (در حالی که لیومیوسارکوم معمولا منفرد و در خانم‌های منوپاز ایجاد می‌شود)
- تغییر شکل به لیومیوسارکوم بسیار **نادر** است
- منشا: عضله صاف میومتر
- **موتاسیون در MED12**
- انواع:
  - ☑ *داخل جداری(داخل میومتر)*
  - ☑ *زیر مخاطی*
  - ☑ *زیر سروزی*: گاهی دارای پایه سست و ضعیف و یا حتی اتصال به ارگان‌های اطراف و تامین خونرسانی از آنها (**Parasitic leiomyoma**)
- نمای ماکروسکوپی:
  - توده سفید-خاکستری سفت با حدود واضح
  - **سطح برش گردبادی(Whorl cut surface)**
- نمای میکروسکوپی:
  - **دستجات سلول‌های عضله صاف مشابه میومتر طبیعی**
  - **حضور کانون‌های فیبروز، کلسیفیکاسیون و نرم شدگی دژنراتیو**

گزینه ب پاسخ صحیح است

۱۵- نمای میکروسکوپی گلیوبلاستوم با IDH طبیعی:

- **سلولاریته بالا**
- **سلول‌های پلئومورفیک با تمایز کم و آتیپی هسته‌ای**
- **فعالیت میتوزی بالا**
- **نوارهای مارپیچ نکروتیک همراه با سلول‌های تومور با آرایش نردبانی**
- **تکثیر عروق کوچک**

گزینه ج پاسخ صحیح است

پاسخنامه آزمون ۷

۱- کاردیومیوپاتی اتساعی (شامل کاردیومیوپاتی آریتموژنیک بطن راست):

- شایع‌ترین کاردیومیوپاتی
- **بروز اختلال عملکرد سیستولیک (EF کمتر از ۲۵ درصد)**
- معمولا همراه با هیپرتروفی
- علل ایجاد کننده:
  - علل ژنتیکی:
    - شایع‌ترین: **اتوزوم غالب**
    - نوع وابسته به X: موتاسیون ژن **دیستروفین**
  - عفونت ها: پارووویروس B19، HHV-6، آدنوویروس و انتروویروس (در مطالعات قبلی)، کوکساکی ویروس
  - مصرف الکل: اثر مستقیم بر میوکارد، کمبود تیامین (بیماری بری بری)
  - تماس با توکسین: کبالت، دوکسوروبوسین (داروی شیمی درمانی)
  - حول و حوش زایمان: اواخر بارداری تا چند هفته پس از زایمان
  - هموکروماتوز (ممکن است کاردیومیوپاتی رستریکتیو هم ایجاد کند، ولی نوع دیلاته شایع‌تر است)
- نمای ماکروسکوپی:
  - **قلب بزرگ و شل**
  - **اتساع در تمام حفرات**
  - **ضخامت بطن ممکن است کمتر، مساوی یا بیشتر از طبیعی باشد**
  - **وجود ترومبوزهای جداری**
  - **عدم وجود ضایعات دریچه‌ای و عروقی**

نمای میکروسکوپی:

- **هیپرتروفی میوسیت‌ها همراه با هسته‌های بزرگ**
- **میوسیت‌های نازک، کشیده و نامنظم**
- **فیبروز متغیر ناحیه بینابینی و اندوکارد**
- *هموکروماتوز:* **تجمع هموسیدرین داخل میوکارد که توسط رنگ آمیزی پروسین بلو مشخص می‌شود**

گزینه ج پاسخ صحیح است

۲- کیست‌های آنوریسمی استخوان:

- شایع‌ترین محل: **متافیز** استخوان‌های بلند و ناحیه خلفی جسم مهره
- گرافی: **ضایعه متافیزی لیتیک گسترش یابنده و خارج از مرکز با حاشیه مشخص و سطوح مایع مایع**

- نمای میکروسکوپی:
  - **فضاهای کیستیک متعدد پر از خون که توسط جدارهای نازک سفید رنگ از هم جدا شده است**
  - **نمای جدار: فیبروبلاست‌های متحدالشکل چاق، سلول‌های غول آسای چند هسته شبیه استئوکلاست و استخوان در هم بافته واکنشی** *(فاقد سلول‌های اندوتلیوم عروقی)*

Aneurysmal bone cyst with **blood-filled cystic space** surrounded by a **fibrous wall** containing **proliferating fibroblasts, reactive woven bone,** and **osteoclast-type giant cells**

گزینه ب پاسخ صحیح است

۳- کارسینوم امبریونیک:

- ☑ توده مهاجم با حدود نامشخص و حاوی **کانون‌های نکروز و خونریزی**
- ☑ حتی با سایز کوچک هم **متاستاز** می‌دهد
- ☑ نمای میکروسکوپی:
  - ☐ **سلول‌های بزرگ تومورال با سیتوپلاسم بازوفیل، حدود سلولی نامشخص و هسته بزرگ و هستک برجسته**
  - ☐ **سلول‌های تومورال به صورت صفحات توپر و تمایز نیافته یا ایجاد ساختارهای غده‌ای اولیه و پاپیلاهای نامنظم**
  - ☐ **معمولا مخلوط نواحی رویانی با سایر سلول‌های تومورال ژرم سل (کوریوکارسینوم، تومور کیسه زرده، تراتوم)**

In contrast with the seminoma **Embryonal carcinoma** is **hemorrhagic**

Note the **sheets of undifferentiated cells** and **primitive glandlike structures**.The nuclei are large and hyper-chromatic

گزینه د پاسخ صحیح است

۴- مهم‌ترین معیار تعیین پیش آگهی ملانوم » **افزایش ضخامت تومور** (محاسبه ضخامت Breslow از بالای لایه گرانولر اپیدرم)

سلول‌های ملانومایی: **هسته‌های بزرگ با حدود نامشخص + کروماتین متراکم در محیط غشای هسته + هستک برجسته ائوزینوفیل قرمز گیلاسی**

گزینه ب پاسخ صحیح است

۵- CIN II:

- ✓ **مجموعه CIN II و CIN III معادل HSIL**
- ✓ نمای میکروسکوپی:
  - گسترش دیسپلازی به **یک سوم میانی** اپی تلیوم سنگفرشی *(درگیری دو سوم تحتانی* »» CIN II)
  - **تنوع در اندازه سلول و هسته و ناهمگونی کروماتین هسته ای**
  - میتوز در بالای لایه بازال با گسترش به **یک سوم میانی** اپی تلیوم

گزینه ب پاسخ صحیح است

۷- میکروسکوپ نوری(MPGN I):

- **گلومرول‌ها بزرگ و ایجاد نمای لبولی**
- **تکثیر سلول‌های مزانژیال و اندوتلیال به همراه لکوسیت‌های ارتشاح یافته**
- **GBM ضخیم و دوجداره شدن دیواره مویرگ‌های گلومرولی** «*نمای ریل راه آهن* (*نمای* Tram track)

میکروسکوپ الکترونی(MPGN I): **رسوبات ساب اندوتلیال مجزا (Discrete subendothelial deposits)**

میکروسکوپ ایمونوفلورسانس(MPGN I): **رسوب گرانولار نامنظم C3 و IgG و اجزای اولیه کمپلمان**

گزینه الف پاسخ صحیح است

۷- آستروسیتوم پیلوسیتی:

- ✓ تومورهای نسبتا خوش خیم در **کودکان** و بالغین جوان
- ✓ شایع‌ترین محل درگیری »» **مخچه** و سپس بطن سوم، مسیرهای بینایی و طناب نخاعی(شیوع کمتر)
- ✓ همراهی با جهش **BRAF**
- ✓ **فقدان جهش در IDH1 و IDH2** (*وجه افتراق با گلیوم‌های درجه پایین*)
- ✓ نمای ماکروسکوپی: غالبا **ضایعه کیستی با ندول جداری** (گاهی کاملا توپر با حاشیه مشخص)
- ✓ نمای میکروسکوپی:
  - **سلول‌های دوقطبی با زواید طویل نازک (مویی شکل) و GFAP مثبت**
  - **رشته‌های رزنتال، اجسام گرانولر ائوزینوفیلی و کیست‌های کوچک**
  - **نکروز و میتوز نادر**

گزینه ج پاسخ صحیح است

۸- هموکروماتوز:

- ➢ شایع‌ترین حالت »» ارثی (اتوزوم مغلوب)
- ➢ موارد اکتسابی به‌دلیل تزریق داخل وریدی آهن
- ➢ بروز علایم در مردان زودتر
- ➢ **سیروز میکروندولار + دیابت شیرین + پیگمنتاسیون غیرطبیعی پوست (بیشتر به‌دلیل افزایش تولید ملانین در اپی درم)**
- ➢ **کاهش عملکرد هیپسیدین**
- ➢ درگیری خارج کبدی »» **پانکراس (دیابت)، قلب (کاردیومیوپاتی)، مفاصل (نقرس کاذب)، غدد اندوکرین (مثلا تیروئید)، آتروفی بیضه**
- ➢ تجمع بیش از ۲۰ گرم آهن »» بروز علایم بالینی
- ➢ پاتوژنز:
  - ☑ پراکسیداسیون چربی به‌دلیل رادیکال‌های آزاد
  - ☑ تحریک تولید کلاژن توسط سلول‌های ستاره‌ای
  - ☑ آسیب DNA »» افزایش خطر کنسر کبد

- نمای میکروسکوپی:
  - ☑ رسوب هموسیدرین (در کبد بیشتر)، سیروز، فیبروز پانکراس
  - ☑ گرانول‌های هموسیدرین زرد طلایی در سیتوپلاسم هپاتوسیت که در رنگ آمیزی پروسین بلو آبی می‌شود
  - ☑ اتصال فضاهای پورت توسط سپتوم‌های فیبروز و نهایتا سیروز در کبد پیگمنته

گزینه د پاسخ صحیح است

۹- *نفریت لوپوسی منتشر (کلاس ۴):*

- شایع‌ترین و شدیدترین نوع نفریت لوپوسی
- مشابه نفریت لوپوسی کلاس ۳ (ولی ۵۰ درصد یا بیشتر از گلومرول‌ها درگیر هستند)
- نمای میکروسکوپی: تکثیر سلول‌های اندوتلیال، مزانژیال و اپی تلیال + تشکیل هلال + رسوب کمپلکس ایمنی ساب اندوتلیال و افزایش ضخامت حلقوی شکل در دیواره مویرگ (Wire loop)

گزینه د پاسخ صحیح است

۱۰- *کارسینوم با سلول کوچک (SCLC):*

- ✓ ماکروسکوپی: توده‌های مرکزی با رنگ خاکستری کمرنگ
- ✓ میکروسکوپی:
  - سلول‌های کوچک بازوفیلیک مدور یا دوکی با سیتوپلاسم اندک
  - هسته هیپرکروماتیک با کروماتین دانه دار ظریف (فلفل نمکی) و هستک غیر واضح + نکروز و میتوز فراوان
  - سلول‌های توموری شکننده و ایجاد نمای تکه تکه شده و Crush artifact
  - تماس نزدیک سلول‌های با سیتوپلاسم کم ،، نمای Nuclear molding
  - حاوی مارکرهای نور اندوکرین سیناپتوفیزین، کروموگرانین و CD56

گزینه ج پاسخ صحیح است

۱۱- کارسینوم پروستات:

- مهم‌ترین موتاسیون ژنتیکی: TMPRSS-ETS »» مهار ژن PTEN
- متاستاز استخوانی: استئوبلاستیک (در اسکن استخوان قابل مشاهده است)
- مهم‌ترین تست آزمایشگاهی: PSA (مثبت کاذب: پروستاتیت، انفارکتوس پروستات، دستکاری پروستات، BPH)
- اهمیت PSA در پیگیری پس از درمان بیشتر از غربالگری است (*حساسیت و اختصاصیت کمی در غربالگری دارد*)

❖ نمای میکروسکوپی:

- معمولا تمایز متوسط
- **ساختار غددی کوچک با یک لایه سلول مکعبی تا استوانه‌ای کوتاه و فاقد لایه قاعده‌ای**

Malignant glands are crowded together and characteristically **lack branching and papillary infolding**

- **سیتوپلاسم سلولی: شفاف و رنگ پریده (مشابه بافت طبیعی) تا نمای آموفیل مشخص (بنفش تیره)**
- **هسته بزرگ و چند هستک برجسته + پلئومورفیسم (ولی شدید نیست)**
- **اشکال میتوزی ناشایع است**
- **افزایش گرید تومور: ساختارهای غددی نامنظم و مضرس، غدد غربالی شکل، صفحات سلولی یا سلول‌های منفرد ارتشاح یافته**
- **۸۰ درصد موارد وجود نئوپلازی داخل اپی تلیال پروستاتی با درجه بالا**

گزینه د پاسخ صحیح است

۱۲- مایکوزیس فونگوئیدوس و سندرم سزاری:

✓ تومور T Cell نئوپلاستیک CD4 مثبت (لنفوم T Cell پوستی)

✓ **بثورات اریترودرمیک غیراختصاصی که با گذشت زمان به مرحله پلاکی و تومورال می‌رسد**

✓ *نمای میکروسکوپی:* **ارتشاح سلول‌های T نئوپلاستیک با چین خوردگی‌های قابل توجه غشا هسته‌ای و نمای مشبک (Cerebriform) در اپیدرم و نواحی فوقانی درم**

✓ **سندرم سزاری: اریترودرمی پوسته دهنده منتشر + وجود سلول‌های تومورال (سلول‌های سزاری) در خون محیطی**

گزینه ب پاسخ صحیح است

۱۳- *آدنوم پلئومورفیک* (Mixed tumor):

✓ شایع‌ترین تومور خوش خیم غدد بزاقی

✓ شایع‌ترین محل: پاروتید

✓ توده بدون درد با رشد آهسته و متحرک

✓ نمای ماکروسکوپی: **توده گرد کپسول دار سفید-خاکستری کوچکتر از ۶ سانتی متر** (عدم تشکیل کپسول در بعضی نواحی خصوصا کام)

✓ نمای میکروسکوپی: **سلول‌های اپی تلیال و میواپی تلیال در زمینه میگزوئید سست حاوی جزایر غضروفی (کندروئید) و استخوانی** (*معمولا فاقد ریس پلازی و فعالیت میتوزی*)

کلید تشخیصی: **ناهمگنی بافتی(وجود هتروژنسیتی) »» Mixed tumor**

✓ خطر بدخیمی با گذشت زمان (تومور مختلط بدخیم یا Carcinoma ex pleomorphic adenoma)

گزینه ب پاسخ صحیح است

۱۴- عوامل موثر در تعیین ماهیت ندول تیروئیدی (افزایش خطر بدخیمی):

- **ندول منفرد** (*نسبت به ندول‌های متعدد*)
- **کودکان و بیماران با سن کمتر از ۳۰ سال**
- **ندول در مردان**
- **سابقه رادیوتراپی**
- **ندول‌های سرد در اسکن رادیواکتیو** (*نسبت به ندول‌های داغ*)

گزینه الف پاسخ صحیح است

۱۵- *کارسینوم تهاجمی دکتال:*

- **شایع‌ترین کارسینوم تهاجمی**
- همراهی با DCIS
- همراهی با ریتراکشن نیپل
- نمای ماموگرافی»» توده متراکم با حاشیه سوزنی (ناشی از تهاجم به بافت مجاور)
- **ایجاد واکنش دسموپلاستیک (استرومای فیبروز)** »» ایجاد کدورت Dens در ماموگرافی
- نمای میکروسکوپی: **ساختمان‌های توبولی کاملا تمایز یافته و هسته‌های درجه پایین تا تومورهای متشکل از صفحات سلولی آناپلاستیک (طیف متغیر)**

گزینه ج پاسخ صحیح است

پاسخنامه آزمون ۸

۱- نمای میکروسکوپی ازوفاژیت ریفلاکسی(GERD):

- ✓ **هیپرمی ساده**
- ✓ **ارتشاح ائوزینوفیل به مخاط سنگفرشی (ارتشاح نوتروفیل در موارد شدید)**
- ✓ **هایپرپلازی لایه بازال + طویل شدن پاپیلاهای لامینا پروپریا**

گزینه د پاسخ صحیح است

۲- کراتوز سبورئیک:

- ✓ نئوپلاسم خوش خیم (صرفا از نظر زیبایی)
- ✓ **ظهور ناگهانی صدها ضایعه** (علامت **Lesser-Trelat**) **» سندرم پارانئوپلاستیک** (*معمولا کارسینوم دستگاه گوارش*)
- ✓ نمای ماکروسکوپی:
  - **پلاک گرد، اگزوفیتیک و سکه مانند با قطر چند میلی متر تا چند سانتی متر**
  - **ظاهر چسبنده(stuck-on) و موم مانند برنزه تا قهوه‌ای تیره**
  - **سطح مخملی تا گرانولر**
- ✓ نمای میکروسکوپی:
  - ☐ **هیپرکراتوز سطحی**
  - ☐ **صفحات یکنواخت سلول‌های کوچک مشابه سلول‌های بازال اپیدرم طبیعی با پیگمانتاسیون ملانینی**
  - ☐ **کیست‌های ریز پر از کراتین** (*کیست شاخی*) **و رشد کراتین به سمت پایین و درون توده توموری** (*کیست شاخی کاذب*)

گزینه الف پاسخ صحیح است

۳- آدنوم پاراتیروئید:

- ➢ منفرد و محدود به یک غده
- ➢ ماکروسکوپی: **ندول برنزه نرم با حدود مشخص و کپسول ظریف**
- ➢ نمای میکروسکوپی:
  - **متشکل از سلول‌های اصلی (Chief cell) با هسته‌های پلئومورفیک دراندازه‌های مختلف که توسط کپسول فیبروزه جدا شده است »»** (*معیار بدخیمی نیست*)
  - **بافت چربی اندک** (*بر خلاف بافت پاراتیروئید طبیعی*) **و اشکال میتوزی نادر**

گزینه ج پاسخ صحیح است

۴۴- ترومبوآنژئیت انسدای (بیماری برگر):

- التهاب و ترومبوز کانونی سگمنتال در شریان‌های کوچک و متوسط (خصوصا شریان‌های تیبیال و رادیال)
- به ندرت درگیری عروق احشایی
- معمولا در سیگاری ها
- علایم بالینی: پدیده رینود، درد پاشنه پا که با ورزش تشدید می‌یابد، فلبیت ندولر سطحی، نارسایی عروقی همراه با درد شدید، زخم شدن اندام‌ها
- نمای میکروسکوپی:
  - **واسکولیت سگمنتال شریان‌های کوچک و متوسط + ترومبوز مجرا**
  - **وجود آبسه‌های زیر که توسط التهاب گرانولوماتو احاطه شده است**
  - **گسترش التهاب به سمت وریدها و اعصاب**

گزینه ج پاسخ صحیح است

۴۵- سارکوئیدوز:

- ✓ شیوع بیشتر در افراد غیر سیگاری زیر ۴۰ سال
- ✓ پاسخ ایمنی:
  - **تجمع سلول‌های CD4 در ریه** *(کاهش نسبت CD4 به CD8 در فون مخیطی)*
  - تشکیل گرانولوم غیرپنیری در بافت بینابینی ریه
  - **آنرژی به آنتی ژن‌های کاندیدا و PPD**
  - هیپرگاماگلوبولینمی پلی کلونال
  - تکثیر T Cell و فعال شدن ماکروفاژها به دنبال ترشح IL-2، اینترفرون گاما از TH1
- ✓ **گرانولوم اپی تلیوئید غیر نکروزه** (تجمع متراکم سلول‌های اپی تلیوئید احاطه شده با سلول‌های CD4)
- ✓ **اجسام سخت لایه لایه متشکل از کلسیم و پروتئین»»** (یافته غیر اختصاصی)
- ✓ **انکلوزیون‌های ستاره‌ای شکل داخل سلول‌های غول آسا »»** (یافته غیر اختصاصی)
- ✓ **درگیری لنف نودهای هیلار و پاراتراکئال »** *برخلاف سل به هم نچسبیده و نکروز نمی‌شوند*
- ✓ ضایعات پوستی:
  - *اریتم ندوزوم*: **ندول برجسته قرمز و دردناک در سطح قدامی پاها به صورت ارتشاح سلول‌های التهابی مزمن و فیبروز**
  - ندول بدون درد زیر جلدی متشکل از گرانولوم‌های غیرپنیری
- ✓ درگیری چشم: آیریت، ایریدوسیکلیت، کوروئیدیت، رتینیت، درگیری عصب اپتیک، سندرم سیکا (خشکی چشم)
- ✓ درگیری غدد پاروتید (خشکی دهان)

درگیری همزمان یووآ و پاروتید »» **سندرم میکولیکز**

- ✓ یافته‌های آزمایشگاهی: **هیپرکلسمی و هیپرکلسی اوری** (ثانویه به تولید ویتامین D)

گزینه د پاسخ صحیح است

۷- پانکراتیت اتوایمیون (AIP) یا پانکراتیت لنفوپلاسموسیتی اسکلروزان:

- نوعی پانکراتیت مزمن
- درگیری و فیبروز سایر بافت ها
- **ارتشاح سلول‌های پلاسماسل ترشح کننده IgG4 + فیبروز گردبادی(swirling fibrosis) و ونولیت**

گزینه الف پاسخ صحیح است

۷- هیپرپلازی سلول سنگفرشی (اسم قبلی: لیکن سیمپلکس مزمن، دیستروفی هیپرپلاستیک):

- ☐ تغییرات غیر اختصاصی به صورت **لکوپلاکی** ثانویه به تحریک مزمن (مثلا **خارش**)
- ☐ نمای میکروسکوپی:
  - **هیپرکراتوز و آکانتوز (ضخیم شدن اپی تلیوم) خصوصا لایه گرانولار**
  - **افزایش فعالیت میتوزی در لایه بازال و سوپرابازال (ولی بدون آتیپی) و ارتشاح لنفوسیتی درم**
  - **فقدان آتیپی در سلول‌های اپی تلیال**

گزینه الف پاسخ صحیح است

۸- دیسپلازی فیبرو:

- ○ تومور خوش خیم به دنبال توقف موضعی رشد در اجزا تشکیل دهنده استخوان
- ○ انواع بالینی:
  - *تک استخوانی*
  - *چند استخوانی*
  - *سندرم* Mazabraud »» **دیسپلازی فیبرو + میگزوم بافت نرم**
  - *سندرم مک کان آلبرایت* »» **دیسپلازی فیبرو چند استخوانی + لکه شیر قهوه پوستی + اختلال اندوکرین (بلوغ زودرس)**
- ○ **موتاسیون در ژن GNAS1**
- ○ ضایعه با حدود مشخص و داخل مدولاری (معمولا بدون واکنش پریوستی)
- ○ نمای میکروسکوپی:
  - ❖ **ترابکول‌های منحنی شکل استخوانی که توسط پرولیفراسیون فیبروبلاستی با سلولاریته متوسط احاطه شده است** (*نمای حروف چینی*)
  - ❖ **ترابکول‌ها فاقد حاشیه استئوبلاستی برجسته هستند**
  - ❖ سایر یافته‌های شایع: **ماکروفاژهای کف آلود + دژنراسیون کیستیک + خونریزی**

composed of **curvilinear trabeculae of woven bone** that **lack conspicuous osteoblastic rimming** and arise in a background of **fibrous tissue**

گزینه الف پاسخ صحیح است

۹- بیماری خراش گربه:

- لنف آدنیت خود به خود محدود شونده » شایع‌ترین محل: **آگزیلا و گردن**
- عامل: بارتونلا هنسلی (خارج سلولی، با رنگ آمیزی نقره قابل مشاهده است)
- معمولا در کودکان با سابقه تماس با **گربه**
- نمای ماکروسکوپی: **ندول التهابی برجسته، ویزیکول یا ترشح در محل آسیب**
- نمای میکروسکوپی: **گرانولوم‌های شبه سارکوئیدوز (نکروزه و ستاره‌ای شکل) + نکروز مرکزی + ارتشاح نوتروفیلی**

گزینه د پاسخ صحیح است

۱۰- آستروسیتوم پیلوسیتیک:

✓ نمای ماکروسکوپی: غالبا **ضایعه کیستی با ندول جداری** (گاهی کاملا توپر با حاشیه مشخص)

✓ نمای میکروسکوپی:

- **سلول‌های دوقطبی با زواید طویل نازک (مویی شکل) و GFAP مثبت**
- **رشته‌های رزنتال، اجسام گرانولر ائوزینوفیلی و کیست‌های کوچک**
- **نکروز و میتوز نادر**

گزینه ج پاسخ صحیح است

۱۱- به جدول زیر توجه نمایید:

تومور	پیک سنی	مورفولوژی	تومور مارکر
سمینوم	۴۰ تا ۵۰ سال	صفحات سلول‌های یکنواخت چندوجهی با سیتوپلاسم روشن، ارتشاح لنفوسیتی در استروما	افزایش HCG در ۱۰% بیماران
امبریونیک کارسینوم	۲۰ تا ۳۰ سال	سلول‌های پلئومورف با تمایز اندک به شکل طناب‌ها، صفحات یا ساختارهای پاپیلری، معمولا حاوی تعدادی از سلول‌های زرده و کوریوکارسینوم	ممکن است AFP افزایش یابد
تومور اسپروماتوسیتیک	۵۰ تا ۶۰ سال	سلول‌های چندوجهی، فقدان سلول‌های التهابی	منفی
تومور کیسه زرده	۳	سلول‌های مسطح، مکعبی یا استوانه‌ای با تمایز اندک	افزایش AFP در ۹۰ % بیماران
کوریوکارسینوم	۲۰ تا ۳۰ سال	سیتوتروفوبلاست و سن سشیوتروفوبلاست بدون تشکیل پرز جفتی	افزایش HCG در ۱۰۰ % بیماران
تراتوم	همه سنین	بافت هایی با منشا هر سه لایه سلول زایا با درجات مختلف تمایز	افزایش AFP در ۲۰ تا ۲۵% موارد
تومورهای مختلط	۱۵ تا ۳۰ سال	معمولا شامل تراتوم و کارسینوم امبریونیک	افزایش متغیر AFP و HCG

گزینه ب پاسخ صحیح است

۱۲- تشخیص بدخیمی در فئوکروموسیتوما منحصرا بر اساس متاستاز (*پلئومورفیسم و تهاجم کپسولی و عروقی موید بدخیمی نیست*)

گزینه د پاسخ صحیح است

۱۳- گلومرولوپاتی C3:

- ✓ شامل: **بیماری رسوب متراکم** (در گذشته MPGN II) و **گلومرولونفریت C3**
- ✓ تغییرات میکروسکوپ نوری در هر دو بیماری مشابه MPGN I شامل:
  - **گلومرول‌ها پر سلول و ماتریکس مزانژیال افزایش یافته**
  - **غشای پایه دولایه در دیواره‌های مویرگی**
- ✓ میکروسکوپ ایمنوفلورسنت:
  - **رنگ پذیری روشن مویرگ‌های مزانژیال و گلومرولی از نظر C3**
  - **رنگ پذیری C3 در طول غشای پایه توبولی**
  - **عدم وجود IgG، C1q و C4 (اجزای اولیه مسیر کلاسیک کمپلمان)**
- ✓ میکروسکوپ الکترونی:
  - *گلومرولونفریت C3*: **رسوب‌های Waxy با تراکم الکترونی بالا در مزانژیوم و زیر اندوتلیوم و گاهی غشای پایه توبولی**
  - *بیماری رسوب متراکم*: **تبدیل لامینادنسا و فضای ساب اندوتلیال GBM به ساختمان نامنظم روبان شکل با تراکم الکترونی بالا**

گزینه ج پاسخ صحیح است

۱۴- کلانژیت اسلکروزان اولیه:

- ➢ **التهاب و فیبروز انسدادی مجاری داخل و خارج کبدی ،، اتساع در سگمان‌های غیر درگیر**
- ➢ **نمای تشخیصی دانه تسبیحی در MRI**
- ➢ در **کولیت اولسرو** شایع‌تر
- ➢ در مردان شایع‌تر
- ➢ **PANCA در ۸۰ درصد بیماران مثبت است**
- ➢ افزایش بروز پانکراتیت مزمن و کوله سیستیت مزمن (همراهی با بیماری IgG4)
- ➢ نمای میکروسکوپی:
  - ☑ **التهاب مجاری بزرگ ،، ارتشاح نوتروفیل‌ها درون اپی تلیوم و تشکیل اسکار**
  - ☑ **التهاب مجاری کوچک ،، فیبروز پوسته پیازی محیطی در اطراف مجاری صفراوی آتروفیک (معمولا التهاب کم است) ،، نهایتا انسداد مجرا و نمای اسکار سنگ قبر (Tombstone scar)**
  - ☑ **نئوپلاسم داخل اپی تلیال مجرای صفراوی و کارسینوم**

A bile duct undergoing degeneration is entrapped in a dense, "**onion-skin**" **concentric scar**

گزینه الف پاسخ صحیح است

۱۵- *پیش آگهی بد در ALL*: **سن کمتر از ۲ سال، تظاهر بیماری در بزرگسالی، بلاست خون محیطی بیش از ۱۰۰ هزار، بیماری باقیمانده پس از درمان**

پیش آگهی خوب در ALL: **سن بین ۲ تا ۱۰ سال، شمارش پایین گلبول سفید، هیپردیپلوئیدی**

گزینه د پاسخ صحیح است

پاسخنامه آزمون ۹

۱- میلوفیبروز اولیه:

- معمولا پس از ۶۰ سالگی
- تشخیص: **بیوپسی مغز استخوان**
- فیبروز انسدادی مغز استخوان »» *سیتوپنی و فونسازی خارج مغز استخوان (هپاتو اسپلنومگالی)*
- **جهش JAK2 در نیمی از موارد**
- فیبروز ثانویه به ترشح عوامل فیبروژنیک از مگاکاریوسیت‌ها »» **PDGF و TGF بتا**
- نمای میکروسکوپی:
  - **لوکواریتروبلاستوز:**
    - **سلول‌های قطره اشکی (داکریوسیت)، پویکیلوسیت، پیش سازهای اریتروئیدی هسته دار در خون محیطی**
    - **میلوسیت، پرومیلوسیت در خون محیطی**
  - **پلاکت‌های غیر طبیعی بزرگ**
  - **مغز استخوان هیپوسلولار و فیبروتیک**
  - **مگاکاریوسیت‌ها به صورت دستجاتی وجود دارد ، نمای هسته پررنگ با حدود ابری (Cloud like outline) در مغز استخوان**

گزینه ب پاسخ صحیح است

۲- نمای میکروسکوپی انواع مننژیوم:

- *مننگوتلیال*: **سلول هایی به صورت لوبول‌های شبیه سن سشیال بدون غشا سلولی**
- *فیبروبلاستی*: **سلول‌های طویل با رسوب کلاژن فراوان بین آنها**
- *بینابینی* (transitional): **دارای نماهای مشترک نوع مننگوتلیال و فیبروبلاستی**
- *پساموما*یی: **دارای اجسام پساومایی فراوان**
- *ترشحی*: **دارای ترشحات ائوزینوفیل PAS مثبت در فضاهای غده مانند**

گزینه الف پاسخ صحیح است

۳- مری بارت:

- ☐ ضایعه پیش بدخیم
- ☐ نمای ماکروسکوپی »» **نواحی قرمز و مخملی در محل اتصال مری و معده**
- ☐ نمای میکروسکوپی »

- **سلول‌های گابلت با واکوئل‌های موکوسی واضح + نمای جام شراب در سیتوپلاسم** (رنگ آمیزی H&E »» آبی کمرنگ)

The feature of , and a feature of **Barrett esophagus**, is presence of **goblet cells**, which have distinct **mucous vacuoles** that **stain pale blue by H&E** and the **shape of a wine goblet** to the remaining cytoplasm

گزینه ج پاسخ صحیح است

۴- میکزوم:

- شایع‌ترین تومور اولیه قلب بزرگسالان
- شایع‌ترین محل: **دهلیزها** (۸۰% دهلیز چپ)
- معمولا **منفرد** در **Foramen oval**
- همراهی با **تب و بی حالی** به‌دلیل تولید IL-6
- نمای ماکروسکوپی: **ضایعات نرم، پرزمانند و شفاف با ظاهر ژلاتینی**
- نمای میکروسکوپی:
  - **سلول‌های میگزومی چند هسته‌ای و ستاره‌ای با هسته پررنگ همراه با سلول هایی با تمایز اندوتلیال، عضله صاف و فیبروبلاست**
  - **ماده زمینه‌ای غنی از موکوپلی ساکارید**
  - **التهاب تک هسته‌ای**
  - **وجود ساختارهای شبیه عروق یا غدد همراه با خونریزی و لخته**

گزینه الف پاسخ صحیح است

۵- کنسرهای ER مثبت و HER2 منفی (کنسرهای لومینال):

- ۵۰ تا ۶۵ درصد موارد
- عمدتا مرحله ۱ و ۲
- ضایعه پیش ساز این نوع کارسینوم»» ADH وDCIS
- ناقل موتاسیون **BRCA2**
- موتاسیون‌های سوماتیک شایع »» PIK3CA و Tp53
- انواع هیستولوژیک»» لبولار، توبولار، موسینی، پاپیلری

Table 17.7 Summary of the Major Biologic Types of Breast Cancer

Feature	ER Positive/HER2 Negative: "Luminal"	HER2 Positive (ER Positive or Negative): "HER2"	Triple Negative (ER, PR, and HER2 Negative): "TNBC"
Overall frequency	50%–65%	20%	15%
Typical patient groups	Older women; men; cancers detected by screening; germline *BRCA2* mutation	Younger women; germline *TP53* mutation	Young women, germline *BRCA1* mutation carriers; African American women
Grade	Mainly grade 1 and 2	Mainly grade 2 and 3	Mainly grade 3
Complete response to chemotherapy	~10%	ER positive (15%), ER negative (~30%–60%)	~30%
Timing of relapse	Low rate over many years; late recurrence possible (>10 years after diagnosis); long survival possible with bone metastases	Bimodal with early and late (10 years) peaks	Early peak at <8 years, late recurrence rare, survival with metastases rare
Metastatic sites	Bone (70%–80%), viscera (25%–30%), brain (~10%)	Bone (70%), viscera (45%), brain (30%)	Bone (40%), viscera (35%), brain (25%)
Common somatic mutations	*PIK3CA* (29%–45%), *TP53* (12%–29%)	*TP53* (70%–80%), *PIK3CA* (~40%)	*TP53* (70%–80%), *PIK3CA* (9%)

PIK3CA encodes phosphoinositide 3-kinase (PI3K); *TNBC*, triple-negative breast cancer

گزینه ب پاسخ صحیح است

۷- تراتوم:

- توده سفت حاوی کیست و نواحی غضروفی در سطح برش
- در مردان پیش از بلوغ »» خوش خیم (پس از بلوغ معمولا بدخیم و با متاستاز)
- نمای میکروسکوپی: **مجموعه نامنظم از سلول‌های تمایز یافته عصبی، عضلانی، غضروفی، ساختمان‌های شبیه تیروئید و برونش در ماتریکس میگزوئید یا فیبرو**
- تراتوم با تغییر شکل بدخیم: ایجاد تومور غیرژرم سل در تراتوم (به ندرت) به صورت SCC، آدنوکارسینوم یا سارکوم (مقاوم به درمان)

گزینه د پاسخ صحیح است

۷- نارسایی سمت چپ »» نکروز مرکز لوبولی ایسکمیک

گزینه الف پاسخ صحیح است

۸- بیماری پاژه خارج پستانی (وولو):

- معمولا **عدم همراهی** با تومور زمینه‌ای (برخلاف پاژه پستان)
- غیر مهاجم
- نمای ماکروسکوپی: **پلاک‌های قرمز پوسته دار و کراسته** (*مشابه درماتیت*)
- نمای میکروسکوپی:
  - **پرولیفراسیون داخل اپیدرمی سلول‌های اپی تلیال + واکوئل‌های سیتوپلاسمی**
  - **سلول‌های بزرگ با سیتوپلاسم فراوان رنگ پریده و صورتی روشن و گرانولار ظریف در اپیدرم**

گزینه ج پاسخ صحیح است

۹- تومور اسپرماتوسیتیک (نام قبلی: سمینوم اسپرماتوسیتیک):

- معمولا پس از ۵۰ سالگی (در افراد مسن)
- **فاقد ارتشاح لنفوسیتی، گرانولوم و سن سشیوتروفوبلاست**
- **عدم وجود نئوپلازی داخل توبولی ژرم سل**
- **همراهی با کروموزوم 9q (فاقد ایزوکروموزوم 12p است)**
- **به صورت مخلوط با انواع ژرم سل دیده نمی‌شود**
- متاستاز نمی‌دهد
- نمای میکروسکوپی: **سلول‌های چندوجهی با اندازه‌های مختلف که به صورت صفحات یا ندول قرار گرفته‌اند**

گزینه الف پاسخ صحیح است

۱۰–لنفوم فولیکولار:

- ❑ معمولا در افراد مسن
- ❑ **همراهی با t (14: 18)**
- ❑ ایمنوفنوتیپ »» **BCL-6، CD10 و CD-20 مثبت**
- ❑ نمای میکروسکوپی:
  - ❑ *محو شدن لنف نودها* به‌دلیل تکثیر مشخصا ندولار
  - ❑ *مشاهده سنتروسیت* »» **سلول‌های تومورال غالب کمی بزرگتر از لنفوسیت با هسته واضح و شکاف دار (Cleaved) همراه با دندانه‌های واضح و تاخوردگی خطی وکروماتین هسته‌ای خشن و متراکم همراه با هسته‌های نامشخص**
  - ❑ *مشاهده سنتروبلاست (تعداد کمتر)* »» **سلول‌های بزرگتر با کروماتین وزیکولار، هسته‌های متعدد و سیتوپلاسم متوسط بدون نکروز و میتوز و آپوپتوز**

Features to distinguish **follicular lymphoma** from **follicular hyperplasia**, in which **mitoses and apoptosis are prominent**

گزینه ج پاسخ صحیح است

۱۱– رابدومیوسارکوم:

- ☑ تومور مزانشیمی بدخیم با تمایز عضله اسکلتی
- ☑ سه نوع اصلی: آلوئولار، **امبریونیک (شایع ترین)**، پلئومورفیک
- ☑ شایع‌ترین سارکوم بافت نرم در کودکان و نوجوانان (معمولا پیش از ۲۰ سالگی)
- ☑ شایع‌ترین محل: سینوس‌ها، سر و گردن، مجاری ادراری تناسلی (عدم منشا از سلول‌های مزانشیمی بالغ تمایز یافته)
- ☑ **نوع آلوئولار: همراهی با t(2: 13) و t (1: 13)** »» بیان ژن PAX3
- ☑ نمای میکروسکوپی:
  - ➢ *رابدومیوسارکوم امبریونیک:*
    - ○ **صفحات سلولی بدوی گرد و سلول‌های بدوی دوکی شکل**
    - ○ **رابدومیوبلاست: سیتوپلاسم شبیه نوار تسمه و خطوط عرضی قابل مشاهده**

Rhabdomyoblasts with straplike cytoplasm and visible cross-striations may be present

  - ➢ *رابدومیوسارکوم آلوئولار:*
    - ❑ **تیغه هایی از بافت فیبرو سلول‌ها را به دستجاتی تقسیم می‌کند**
    - ❑ **سلول‌های تومورال به صورت یک شکل و مدور با سیتوپلاسم اندک**
  - ➢ *رابدومیوسارکوم پلئومورفیک:*
    - ❑ **سلول‌های تومورال بزرگ با ظاهری عجیب، چند هسته‌ای، سیتوپلاسم ائوزینوفیلیک**
    - ❑ **ارزیابی از نظر پروتئین اختصاصی عضلانی (مثل میوزین) ضروری است**

گزینه ب پاسخ صحیح است

۱۲- زگیل

- ✓ عامل: ویروس HPV
- ✓ نمای میکروسکوپی:
  - **هیپرپلازی اپیدرم با ماهیت مواج (هیپرپلازی زگیلی یا هیپرپلازی پاپیلوماتوز اپیدرمی)**
  - **واکوئله شدن سیتوپلاسم (کویلوسیتوز) لایه‌های سطحی اپیدرم + هاله رنگ پریده اطراف هسته**
  - **گرانول‌های کراتوهیالن برجسته، تجمع پروتئینی مضرس سیتوپلاسمی و ائوزینوفیلیک (به‌دلیل اختلال بلوغ سلولی)**

گزینه ج پاسخ صحیح است

۱۳- نئوپلاسم کیستی موسینی:

- ✓ ۹۵ درصد موارد در خانم‌ها و معمولا در دم پانکراس
- ✓ توده‌های بدون درد با رشد آهسته
- ✓ **فضاهای کیستی با اپی تلیوم موسینی استوانه‌ای و استرومای پرسلول (مشابه استرومای تخمدان) حاوی موسین غلیظ**
- ✓ یک سوم موارد همراهی با **آدنوکارسینوم مهاجم** (برخلاف کیست‌های سروزی)
- ✓ نیمی از موارد همراهی با **موتاسیون KRAS**

گزینه الف پاسخ صحیح است

۱۴- فئوکروموسیتوم:

- ☑ ۱۰درصد موارد خارج آدرنال در مجاورت زوکرکندل بادی و جسم کاروتید (پاراگانگلیوم)
- ☑ ۱۰ درصد موارد بدخیم می‌شوند
- ☑ ۱۰ درصد موارد دوطرفه

قانون ۱۰ درصد امروزه صرفا در موارد خانوادگی فئوکروموسیتوم کاربرد دارد

- ☑ **تغییر رنگ قهوه‌ای تومور درمجاورت با دی کرومات پتاسیم**
- ☑ تشخیص **بدخیمی** منحصرا بر اساس [redacted] *(پلئومورفیسم و تهاجم کپسولی و عروقی موید بدخیمی نیست)*
- ☑ نمای ماکروسکوپی: **ضایعات زرد-برنزه با حدود مشخص و از بین رفتن آدرنال در موارد بزرگ**
- ☑ نمای میکروسکوپی:
  - **سلول‌های کرومافین چندوجهی تا دوکی و سلول‌های حمایت کننده آنها**
  - **تشکیل ساختار آشیانه‌ای توسط شبکه عروقی غنی (Zell ballen)**
  - **هسته پلئومورفیک و سیتوپلاسم گرانولر(حاوی کاته کولامین) در رنگ آمیزی نقره**

گزینه ج پاسخ صحیح است

۱۵- آمفیزم:

- ✓ **تخریب دیواره بین فضاهای هوایی بدون ایجاد فیبروز**
- ✓ ۴ نوع اصلی:

❖ *آمفیزم مرکز آسینی(مرکز لبولی):*

- ✓ معمولا در افراد **سیگاری** و همراه با **برونشیت مزمن**
- ✓ درگیری نواحی **مرکزی** یا **پروگزیمال** آسینی‌ها *(لوب‌های فوقانی خصوصا در سگمان‌های آپیکال)*
- ✓ درگیری نواحی دیستال آسینی (موارد شدید)

❖ *آمفیزم پان آسینار (تمام لبولی):*

- ✓ اتساع آسینی‌ها از سطح برونشیول تنفسی تا آلوئول انتهایی
- ✓ معمولا در نواحی **تحتانی** ریه
- ✓ **همراهی با کمبود آلفا ۱ آنتی تریپسین**

❖ *آمفیزم دیستال آسینی(پاراسپتال):*

- ✓ درگیری قسمت **دیستال**
- ✓ در مجاورت پلور و نواحی اتلکتازی، فیبروز و اسکار
- ✓ در نیمه **فوقانی** ریه‌ها شدید تر
- ✓ یافته تشخیصی: **فضاهای بزرگ و و متعدد با اندازه کمتر از ۰/۵ میلی متری تا بیشتر از ۲ سانتی متر**
- ✓ *ایجاد ساختار کیستی بزرگ به نام بولا »«* [illegible]

❖ *آمفیزم نامنظم:*

- ✓ از نظر بالینی بی علامت
- ✓ تقریبا همیشه مرتبط با **اسکار** ناشی از بهبود بیماری‌های التهابی

گزینه د پاسخ صحیح است

پاسخنامه آزمون ۱۰

۱- درمانیت هرپتی فرم:

- ☐ پاپول‌ها و وزیکول‌های گروهی دوطرفه، قرینه،خارش دار با ارجحیت در سطوح اکستانسور و قسمت فوقانی پشت
- ☐ همراهی با **سلیاک** و تولید **IgA** به‌دلیل واکنش متقاطع با **اندومیزیوم** و **ترانس گلوتامیناز بافتی**
- ☐ **تجمع نوتروفیل‌ها در راس پاپی‌های درم(میکرو آبسه)**
- ☐ بررسی ایمونوفلورسانس: **رسوبات گرانولر و ناپیوسته IgA در نوک پاپی‌های درم**
- ☐ **واکوئولیزاسیون سلول‌های بازال روی میکروآبسه‌ها و جدایی درم و اپیدرم و تشکیل تاول‌های ساب اپیدرمال**

گزینه ب پاسخ صحیح است

۲- *کارسینوم مدولری:*

- ☐ نئوپلاسم‌های **نوروآندوکرین** با منشا **سلول‌های پارافولیکولر یا C** (*ترشح کلسی تونین*)
- ☐ جهش پروتوانکوژن **RET**
- ☐ ۷۰ درصد موارد اسپورادیک و ۳۰ درصد سندرم MEN
- ☐ نمای ماکروسکوپی: **ضایعه منفرد** (*نوع اسپوراریک*) **یا چند کانونی با درگیری دولوب تیروئید** (*نوع فامیلیال*)
- ☐ نمای میکروسکوپی: **ترابکول‌ها یا آشیانه هایی متشکل از سلول‌های چند وجهی تا دوکی با رسوب آمیلوئید در استرومای مجاور**

One of the characteristic features of **familial** medullary carcinomas is the presence of **multicentric C cell hyperplasia** in the surrounding thyroid parenchyma, a feature usually **absent** in **sporadic** lesions.

گزینه ج پاسخ صحیح است

۳- هپاتوسلولار کارسینوم (هپاتوم):

- در مردان شایع‌تر
- مهم‌ترین عوامل خطر »» هپاتیت B و C مزمن (معمولا در کشورهای غربی)، آسیب‌های توکسیک (الکل و آفلاتوکسین)، هموکروماتوز ارثی، کمبود آلفا ۱ آنتی تریپسین، ویلسون، سندرم‌های متابولیک و چاقی
- مهم‌ترین موتاسیون‌های ژنتیکی »» **موتاسیون بتا کاتنین، حذف عملکرد TP53**
- معمولا در زمینه ضایعه پیش بدخیم (دیسپلازی سلولی، ندول دیسپلاستیک در سیروز)
- متاستاز معمولا از طریق عروق **خونی** (شایع‌ترین محل متاستاز: ریه)
- افزایش **AFP** در نیمی از بیماران (در ضایعات پیش بدخیم و مراحل اولیه کنسر تمایز یافته حساسیت و اختصاصیت ندارد)
- تصویربرداری تشخیصی است »» سی تی اسکن. MRI
- نمای ماکروسکوپی »» **توده منفرد بزرگ یا ندول‌های پراکنده چند کانونی یا کنسر منتشر ارتشاحی**
- نمای میکروسکوپی »» **نوارهای ضخیم هپاتوسیت یا به شکل غدد کاذب مشابه کانالیکول‌های صفراوی دیلاته**

Malignant hepatocytes growing in distorted versions of normal architecture: **large pseudoacinar spaces**, essentially malformed, **dilated bile canaliculi**, and **thickened hepatocyte trabeculae**

گزینه د پاسخ صحیح است

۴- لوسمی سلول مویی (Hairy cell)

- ❑ نئوپلاسم با رشد آهسته **B Cell** (معمولا در افراد مسن)
- ❑ **وجود سلول‌های لوسمیک دارای استطاله‌های سیتوپلاسمی ظریف شبیه مو**
- ❑ **CD20 مثبت، CD103، CD11c مثبت، وجود ایمنوگلوبولین‌های سطحی**
- ❑ شایع‌ترین علامت: اسپلنومگالی ماسیو
- ❑ **پان سیتوپنی ناشی از ارتشاح مغز استخوان (Dry tap)**
- ❑ به ندرت درگیری لنف نود (یافته ناشایع)

گزینه ب پاسخ صحیح است

۵- سیلیکوز:

- ✓ نوع کریستالی(کوارتز) »» درگیری شدیدتر و افزایش خطر بروز **کنسر**
- ✓ عامل خطر بروز **سل**
- ✓ نمای ماکروسکوپی »» **ندول‌های ریز در نواحی فوقانی ریه**
- ✓ نمای میکروسکوپی:
  - **فیبرهای کلاژنی هیالینه شده متحد المرکز با نواحی بی شکل مرکزی**
  - **ظاهر گردبادی رشته‌های کلاژن (تشخیصی)**
  - **ذرات سیلیسی با انکسار مضاعف ضعیف در زیر میکروسکوپ پلاریزه**
  - **ضایعات فیبروز در گره‌های لنفاوی ناف ریه و پلور**
  - **کلسیفیکاسیون غدد لنفاوی ،، نمای پوست تخم مرغی(egg shell)**

گزینه ج پاسخ صحیح است

۶- *کارسینوم مهاجم لوبولی:*

- **سلول‌های ارتشاحی** و مشابه سلول‌های **LCIS** از نظر نمای میکروسکوپی
- **نفوذ انفرادی سلول‌ها به داخل استروما و ایجاد نمای زنجیره یا طناب خطی تک لایه (single file) در استروما**
- **بدون واکنش دسموپلاستیک (توده ظریف و نامنظم)**
- نمای متاستاز منحصر به فرد » **متاستاز به CSF، سطوح سروزی، GI، تخمدان، رحم و مغز استخوان**
- **معمولا دارای گیرنده هورمونی** *(ولی بیان HER2 نادر)*
- **ضایعات چند کانونی و دوطرفه** شایع

از دست دادن چسبندگی سلولی که در هیپرپلازی لوبولار آتیپیک، LCIS و کارسینوم لوبولار مشاهده می‌شود، معمولا به‌دلیل اختلال عملکرد [illegible] است

گزینه الف پاسخ صحیح است

۷- کارسینوم پانکراس:

- ✓ عوامل خطر سیگار(مهمترین عامل خطر محیطی)، پانکراتیت مزمن، DM
- ✓ شایع‌ترین محل منشا »» **سر پانکراس**
- ✓ شایع‌ترین ضایعات پیش ساز » نئوپلازی داخل اپی تلیال مجاری کوچک و داکتول ها(PanINs)
- ✓ همراهی با جهش های: **KRAS - SMAD4-BRCA2-TP53**(شایع‌ترین انکوژن)- **CDKN2A/P16**

- ✓ همراهی با ترومبوفلبیت مهاجر(سندرم تروسو)
- ✓ **ایجاد پاسخ دسموپلاستیک شدید به شکل فیبروز متراکم**
- ✓ متاستاز دوردست »» ریه و استخوان
- ✓ تومورمارکرها: **CEA و CA19-9** *(برای غربالگری حساس و اختصاصی نیستند)*
- ❖ نمای ماکروسکوپی: توده سفت ستاره ای، خاکستری - سفید با حدود نامشخص
- ❖ نمای میکروسکوپی:
  - آدنوکارسینوم با تمایز متوسط تا ضعیف
  - **تشکیل ساختمان‌های غددی ناقص همراه با ترشح موسین یا تجمعات سلولی + فیبروز استرومایی متراکم**
  - **الگوی رشد تهاجمی و شدیدا ارتشاحی + تهاجم پری نورال**
  - درگیری عروق لنفاوی

گزینه ب پاسخ صحیح است

۸- فون-هیپل-لیندو:

- ✓ اتوزوم غالب
- ✓ جهش در ژن VHL » بیان VEGF
- ✓ سندرم پارانئوپلاستیک »» **پلی سیتمی**
- ✓ همانژیوبلاستوم درون نیم کره‌های مخچه، شبکیه و با شیوع کمتر ساقه مغز و طناب نخاعی
- ❖ نمای ماکروسکوپی: نئوپلاسم **پرعروق** به صورت **ندول‌های جداری** همراه با یک **کیست بزرگ پر از مایع**
- ❖ نمای میکروسکوپی:
  - **تعداد زیاد مویرگ با جدار نازک**
  - **سلول‌های استرومایی با سیتوپلاسم غنی از لیپید، واکوئل دار و PAS مثبت لابه لای مویرگ ها**
  - **بیان inhibin (نوعی TGF-ß) توسط سلول‌های استرومایی (مارکر تشخیصی)**

سایر تظاهرات: کیست پانکراس، کلیه، کبد و احتمال RCC

گزینه ج پاسخ صحیح است

۹- *پلی آرتریت ندوزا:*

- ❑ درگیری عروق کلیوی (نه گلومرول ها) و احشایی (ولی عروق ریه درگیر نمی‌شود)
- ❑ **ANCA منفی**
- ❑ همراهی با **هپاتیت B** (و به میزان کمتر هپاتیت C)

موارد مرتبط با هپاتیت B پیش آگهی طولانی مدت بهتری دارند

- ❑ اختلال خونرسانی » زخم، انفارکت، آتروفی ایسکمیک
- ❑ نمای میکروسکوپی:
  - **التهاب نکروزان سگمنتال (نکروز فیبرینوئید) و ترانس مورال شریان‌های با سایز کوچک تا متوسط**
  - **ترومبوز + ارتشاح نوتروفیلی و سلول‌های تک هسته‌ای**
  - **ضایعات قدیمی‌تر ، فیبروز جدار عروق با گسترش به ادوانتیس**

- معمولا درگیری یک ناحیه از رگ و بیشتر در محل دو شاخه شدن عروق

Characteristically, all stages of activity (from early to late) coexist in different vessels

به یاد داشته باشید که در پلی آنژئیت میکروسکوپی، همه ضایعات در یک مرحله بوده و MPO-ANCA مثبت است

گزینه ج پاسخ صحیح است

۱۰- هپاتیت حاد شدید »» نکروز پیوسته هپاتوسیت‌ها در اطراف ورید مرکزی + نکروز پل زننده بین پورت و ورید مرکزی (در هپاتیت مزمن هم دیده می‌شود) + Ballooning degeneration

نمای هپاتیت مزمن ویروسی:

- ☑ **ارتشاح سلول‌های تک هسته‌ای شامل لنفوسیت و لنفوپلاسموسل همراه با فیبروز در نواحی پورت + (حد فاصل استرومای پورت و پارانشیم کبدی) و هپاتیت لوبولی** Interface hepatitis
- ☑ شاه علامت تشخیصی »» **اسکار (مراحل اولیه فیبروز پورت و نهایتا اسکار مداوم و ندول)**

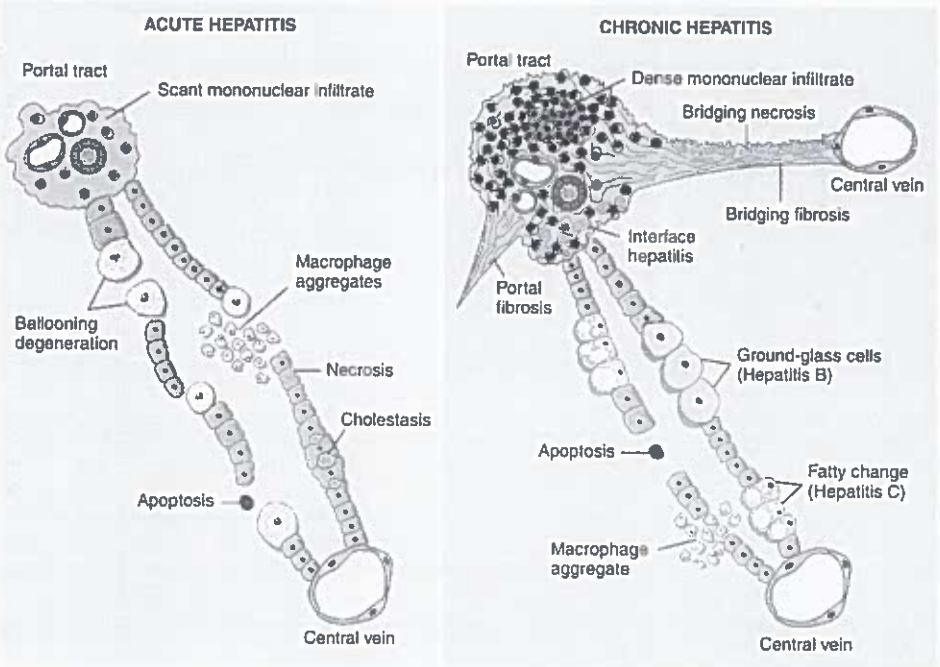

تظاهرات مورفولوژیک هپاتیت حاد و مزمن.

در هپاتیت حاد ارتشاح سلول‌های تک هسته‌ای کمی دیده می‌شود در حالی که در هپاتیت مزمن، ارتشاح پورت متراکم و واضح تشخیصی است. نکروز پل زننده و فیبروز صرفا در هپاتیت مزمن دیده می‌شود ولی نکروز پل زننده ممکن است در هپاتیت حاد شدید هم وجود داشته باشد. در مراحل اولیه هپاتیت مزمن، واکنش داکتولی خفیف است ولی در مراحل انتهایی بیماری، واکنش داکتولی شدید و وسیعی ایجاد می‌شود.

گزینه ب- پاسخ صحیح است

۱۱- کارسینوم اندومتر:

- شایع‌ترین کنسر دستگاه تناسلی زنانه
- دو نوع **کارسینوم اندومتروئید، کارسینوم سروز اندومتر**

کارسینوم اندومتروئید در زمینه هیپرپلازی اندومتر در خانم‌های حوالی منوپاز و کارسینوم سروز در زمینه آتروفی اندومتر در خانم‌های مسن منوپاز ایجاد می‌شود

➢ *کارسینوم سروز اندومتر:*

- **عدم همراهی با استروژن بدون تقابل (unopposed estrogen) یا هیپرپلازی اندومتر**
- درزمینه **آتروفی** اندومتر در خانم‌های منوپاز مسن
- گرید بالا و تهاجمی‌تر
- **همراهی با جهش TP53**
- ضایعه پیش ساز نوع سروز: کارسینوم داخل اپی تلیالی سروز اندومتر(SEIC)
- نمای میکروسکوپی:
  - **کلافه‌ها و پاپیلاهای کوچک با آتیپی سیتولوژیک واضح**
  - **تجمع p53 جهش یافته (قابل مشاهده در رنگ آمیزی ایمونوهیستوشیمی)**

➢ *کارسینوم اندومتریوئید اندومتر:*

- شایع‌ترین کارسینوم اندومتر (۸۰ درصد موارد)
- تومور اگزوفیتیک یا ارتشاحی
- **همراهی با افزایش استروژن و هیپرپلازی اندومتر در حوالی منوپاز**
- **جهش در Mismatch repair genes (سندرم لینچ) و PTEN (سندرم کودن)**
- نمای میکروسکوپی: **مشابه غدد طبیعی اندومتر** (معمولا *خوب تمایز یافته هستند*)

گزینه ب پاسخ صحیح است

۱۲- هرپس تناسلی:

- ☑ معمولا **HSV2** (گاهی HSV1)
- ☑ نمای میکروسکوپی:
  - ☐ **ویزیکول‌های داخل اپی تلیومی همراه با بقایای نکروز، ارتشاح نوترفیلی و سلول‌های حاوی انکلزیون ویروسی داخل هسته‌ای**
  - ☐ **اتصال سلول‌های آلوده و ایجاد سن سیشیوم‌های چند هسته‌ای**

The classic Cowdry type A inclusion appears as a **light purple, homogeneous intranuclear structure** surrounded by a **clear halo**

گزینه د پاسخ صحیح است

۱۳- به جدول زیر توجه نمایید:

تفاوت‌های بالینی بین لنفوم هوچکین و لنفوم غیرهوچکین	
لنفوم هوچکین	*لنفوم غیرهوچکین*
معمولا محدود به یک گروه از لنف نودهای آگزیال (گردنی، مدیاستینال، پاراآئورتیک)	درگیری لنف نودهای محیطی شایع‌تر است
گسترش قاعده مند از طریق مجاورت	گسترش غیرمجاورتی
درگیری لنف نودهای مزانتریک و والدایر نادر است	درگیری لنف نودهای مزانتریک و والدایر شایع است
درگیری اکسترانودال شایع نیست	درگیری اکسترانودال شایع است

گزینه الف پاسخ صحیح است

۱۴- سارکوم سینویال:

- **منشا سینویوم نیست**
- معمولا در اطراف مفاصل بزرگ خصوصا زانو
- **همراهی با t(X 18)**
- نمای میکروسکوپی:
  - ☑ *نوع مونوفازی:* **سلول‌های دوکی با سیتوپلاسم اندک و کروماتین متراکم در دستجات کوتاه و شدیدا به هم چسبیده**
  - ☑ *نوع بای فازیک:* **ساختارهای شبه غددی متشکل از سلول‌های اپی تلوئید مکعبی تا استوانه‌ای همراه با سلول‌های دوکی شکل**
- **ایمنوهیستوشیمی مثبت از نظر کراتین** *(آنتی ژن اپی تلیال)*

گزینه ج پاسخ صحیح است

۱۵- گاستریت اتوایمیون:

- ✓ آنتی بادی علیه سلول پریتال (همراهی با سایر بیماری‌های اتو ایمیون) »» کاهش ترشح اسید و فاکتور داخلی
- ✓ همراهی با **هیپرگاسترینمی** (ثانویه به کاهش ترشح اسید و **هیپرپلازی سلول G**)، کاهش ترشح پپسینوژن ۱ (فقدان سلول اصلی)، آکلریدی و آنمی پرنشیوز
- ✓ عدم آسیب آنتروم و کاردیا (به‌دلیل قرارگیری سلول‌های پریتال در تنه و فوندوس)
- ✓ نمای میکروسکوپی:
  - ❑ **آتروفی منتشر مخاط oxyntic (تولید کننده اسید) در تنه و فوندوس**
  - ❑ **ارتشاح لنفوسیت، ماکروفاژ و پلاسماسل**
  - ❑ **واکنش التهابی عمیق با درگیری غدد معده (برخلاف گاستریت ناشی از H.pylori)**
  - ❑ **گاهی متاپلازی روده‌ای » افزایش خطر آدنوکارسینوم معده و تومور کارسینوئید**

ویژگی‌های گاستریت مرتبط با هلیکوباکتر پیلوری و گاستریت اتوایمیون		
ویژگی	*گاستریت مرتبط با* H Pylori	*گاستریت اتوایمیون*
محل	آنتروم	تنه (بادی) معده
ارتشاح سلول‌های التهابی	نوتروفیل، پلاسماسل ساب اپی تلیال، ژرمینال سنتر	لنفوسیت، ماکروفاژ
تولید اسید	افزایش یافته تا کمی کاهش یافته	کاهش یافته
سطح گاسترین	طبیعی تا افزایش یافته	افزایش یافته
سایر ضایعات	پولیپ التهابی، پولیپ هیپرپلاستیک	هیپرپلازی نورواندوکرین
سرولوژی	آنتی بادی H pylori	آنتی بادی سلول پریتال
عوارض	زخم پپتیک، آدنوکارسینوم، لنفوم	آتروفی، آنمی پرنشیوز، آدنوکارسینوم، تومور کارسینوئید
عوامل مرتبط	زندگی در نواحی روستایی، شرایط اجتماعی اقتصادی پایین	بیماری اتوایمیون، تیروئیدیت، دیابت شیرین، بیماری گریوز

گزینه د پاسخ صحیح است